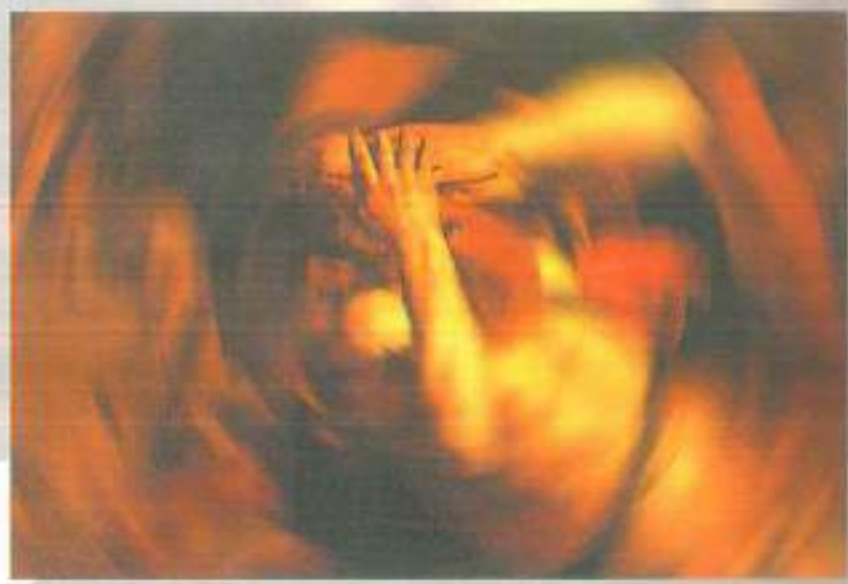


# SÍNDROMES CLÍNICOS

EN ESQUEMAS

Padilla - Fustinoni



 *Editorial El Ateneo*



Con esta decimoséptima edición de *Síndromes Clínicos en Esquemas* se cumplen más de 50 años desde su aparición en 1943. Estos esquemas de síndromes clínicos, cuyo valor pedagógico es indiscutible, tienen una pequeña introducción de cada aparato o sistema que resulta sumamente útil como recuerdo semiológico previo.

En esta nueva edición se revisaron todos los esquemas, se incorporaron muchos nuevos y se agregó un apartado de diagnóstico por imágenes con numerosas ilustraciones.

Se mantienen en la presente edición las características generales de las anteriores en cuanto al criterio eminentemente didáctico de un libro dedicado de manera particular a los estudiantes.

*Síndromes Clínicos en Esquemas* aparece como una obra totalmente actualizada y renovada, y seguirá contribuyendo al aprendizaje de los síndromes fundamentales por las futuras generaciones de médicos.

# SÍNDROMES CLINICOS

---

EN ESQUEMAS



## **Tiburcio Padilla**

1893 - 1963

Profesor Titular de Semiología y Clínica Propedéutica, (1931-1952).

Director del Instituto Gregorio Aráoz Alfaro,  
Universidad de Buenos Aires (1935-1952).

# SÍNDROMES CLINICOS

---

EN ESQUEMAS

Padilla - Fustinoni

 *Editorial El Ateneo*

616.07 Padilla, Tiburcio  
PAD Síndromes clínicos: en esquemas / Tiburcio Padilla  
y Osvaldo Fustinoni. - 17a. ed., 1a reimpresión -  
Buenos Aires: El Ateneo, 2000.

294 p.; 26 x 16 cm.

ISBN 950-02-0368-5

1. Título - 1. Fustinoni, Osvaldo - 1. Semiología Médica

Primera edición, 1945  
Decimoséptima edición, reimpresión, 2000

Queda hecho el depósito que establece la ley N° 11.723.  
© 2000, LIBRERIAS YENNY S.A.  
Patagonia 2463 Buenos Aires (C1282ACA) Argentina.  
T. (54 11) 4942 9002 f. (54 11) 4308 4199  
e-mail: editorial@elatenio.com

Impreso en T. G. COLCR EFE,  
Paso 192, Avellaneda, Bs. As.,  
en el mes de abril de 2000.

IMPRESO EN LA ARGENTINA

*S'il est possible de perfectionner l'espèce humaine,  
c'est dans la médecine qu'il faut chercher les moyens.*

Descartes

## Prólogo a la decimoséptima edición

---

Con la presente edición de *Síndromes clínicos en esquemas* se cumplen más de 50 años de su primera aparición en 1943. Esta obra contribuyó al aprendizaje de los síndromes fundamentales por varias generaciones sucesivas de médicos.

La rápida aceptación que tuvo la decimosexta edición y sus sucesivas reimpresiones, tanto en el país como en el exterior, me inducen hoy a publicar de nuevo estos esquemas clínicos.

En esta decimoséptima edición se han actualizado los cuadros, se han agregado muchos nuevos y se han reemplazado otros en los que los adelantos de los conocimientos aclararon patogenias o sugirieron nuevas conductas terapéuticas. Se han ampliado los "momentos semiológicos" correspondientes a semiología del aparato respiratorio, del sistema nervioso y del endocrino, y se agregó un apartado de diagnóstico por imágenes con numerosas ilustraciones, que no existía en la edición anterior.

Vaya mi reconocimiento a todos los profesionales —en especial la doctora Alejandra Margari— que contribuyeron con su experiencia a posibilitar esta nueva edición.

Agradezco a la Editorial El Ateneo, que en los largos años en que tuvo la tarea de confeccionar esta obra no ha escatimado esfuerzos para lograr su éxito. Esto es válido para sus colaboradores, correctores e impresores.

Espero que esta nueva edición, ya transcurrido más de medio siglo de la primera en 1943, sea recibida como las anteriores, lo cual me estimula aún más y me enorgullece.

OSVALDO FUSTINONI





**Síndromes circulatorios**

- Semiología del aparato cardiovascular, 1
- Examen del pulso radial, 13
- Pulso venoso, 14
- Lipotimias y síncope de origen cardiovascular, 15
- Aritmia respiratoria. Extrasístolia, 16
  - Extrasístoles auriculares, 18
  - Extrasístoles ventriculares, 17
- Bradicardias sinusales, 18
- Taquicardias sinusales, 18
- Taquicardia paroxística supraventricular, 18
- Taquicardia ventricular, 19
- Fibrilación auricular, 20
- Bloqueos cardíacos, 21, 22
- Insuficiencia cardíaca congestiva, 23, 24
- Síndrome de intoxicación digitalica, 25
- Shock o colapso circulatorio, 26, 27
- Angina de pecho, 28, 29
- Infarto de miocardio, 30, 31
- Hipertensión arterial, 32
- Corazón pulmonar agudo, 33
- Corazón pulmonar crónico, 34
- Hipotensión arterial, 35, 36
- Comunicación interauricular, 37
- Comunicación interventricular, 38
- Persistencia del conducto arterial, 39
- Coartación de la aorta, 40
- Enfermedad azul, 41
- Transposición de los grandes vasos, 42
- Atresia tricuspídea, 42
- Enfermedad de Ebstein, 43
- Estenosis mitral, 44, 45
- Insuficiencia mitral, 46, 47
- Estenosis aórtica, 48, 49
- Insuficiencia aórtica, 50
- Estrechez de la pulmonar, 51
- Insuficiencia sigmoidea pulmonar, 52
- Defectos valvulares tricuspídeos, 53
  - Insuficiencia tricuspídea, 53
  - Estrechez tricuspídea, 53
- Miocardíopatía primaria, 54
- Miocardíopatía chagásica, 55
- Fiebre reumática, 56, 57
- Endocarditis infecciosa, 58
- Pericarditis, 59
- Taponamiento agudo del corazón, 60

- Pericarditis crónica constrictiva, 61
- Aortitis sífilítica, 62
- Eco cardiografía, 63
- Aneurisma disecante de la aorta, 64
- Arteriopatías periféricas, 65
- Robo de la subclavia, 66
- Trombosis de las venas de los miembros inferiores, 67
- Fístula arteriovenosa, 68
- El corazón en las anemias intensas, 69
- Corazón cifoscoliótico, 70
- Síndrome de Marfan, 71

**Síndromes respiratorios**

- Semiología del aparato respiratorio, 73
- Atelectasia pulmonar, 84
- Bronquiectasia, 85
- Neumonía lobular neumocócica, 88
- Síndromes cavilarios, 87
- Asma bronquial, 88, 89
- Sarcoidosis, 90, 91
- Cáncer de pulmón, 92, 93
- Embolias pulmonares e infarto de pulmón, 94
- Pleuresía serofibrinosa, 95
- Neumotórax, 96
- Síndrome mediastínico, 97

**Síndromes digestivos**

- Semiología del aparato digestivo, 99
- Dolor cólico abdominal, 105
- Localización y propagación de los dolores más comunes del abdomen superior, 106
- Localización habitual de los dolores del intestino grueso, 107
- Hernia hiatal, 108
- Úlcera gastroduodenal, 109
- Cáncer de estómago, 110
- Carcinoma gástrico, 111
- Síndrome pilórico, 112
- Etiología del íleo, 113
- Íleo, 114
- Hemorragias digestivas, 115
- Esteatorrea, 116

Síndrome de malabsorción, 117  
 Apendicitis aguda, 118  
 Colitis ulcerosa, 119  
 Colopatía diverticular, 120  
 Cáncer del intestino grueso, 121  
 Metabolismo de la bilirrubina, 122  
 Alteraciones en el metabolismo de la bilirrubina. Ictericias, 123  
 Características clínicas de algún valor para diferenciar la ictericia obstructiva de la hepatógena, 124  
 Síndrome de hipertensión portal, 125  
 Coma hepático, 126  
 Hepatitis viral, 127  
 Cirrosis hepática, 128  
 Hemocromatosis, 129  
 Litiasis biliar, 130  
 Colecistitis crónica, 131  
 Síndrome coledociano, 132  
 Pancreatitis aguda, 133  
 Pancreatitis crónica, 134  
 Síndrome de Zollinger-Ellison, 135

### Síndromes renales

Semiología del riñón, 137  
 Esquemas histológicos de las glomerulopatías, 146  
 Insuficiencia renal aguda, 147  
 Síndrome de insuficiencia renal crónica, 148  
 Síndrome nefrótico, 149  
 Glomerulopatía proliferativa endotelial, 150  
 Glomerulopatías crónicas, 151  
 Pielonefritis, 152  
 Pielonefritis crónica, 153  
 Eclampsia (toxemia del embarazo), 154  
 Hipertensión arterial renovascular, 155  
 Litiasis renal, 156

### Síndromes del medio interno

Medio interno, 157  
 Síndrome de deshidratación hipotónica, 161  
 Síndrome de deshidratación hipertónica, 162  
 Acidosis respiratoria, 163  
 Acidosis metabólica, 164  
 Alcalosis, 165

### Síndromes neurológicos

Semiología del sistema nervioso, 167  
 Centros y respuestas de los principales reflejos, 176  
 Sensibilidad (distribución radicular y periférica), 177  
 Líquido cefalorraquídeo normal y patológico, 178  
 Hemiplejía capsular, 179  
 Cortes de tronco cerebral, 180  
 Hemiplejías alternas, 181  
 Paraplejía flácida de origen medular, 182  
 Paraplejía flácida de origen neurítico, 183  
 Paraplejía espástica, 184  
 Síndrome cordonal posterior, 185  
 Atrofias musculares. División y caracteres, 186

Temblores, 187  
 Enfermedad de Parkinson, 188  
 Enfermedad de Huntington, 189  
 Síndrome talámico, 190  
 Síndrome de Wallenberg, 190  
 Afasias, 190  
 Síndrome de hipertensión endocraneana, 191  
 Síndrome frontal, 192  
 Síndrome temporal, 193  
 Síndrome parietal, 194  
 Síndrome cerebeloso, 195  
 Síndrome meníngeo, 196  
 Síndromes de isquemia cerebral, 197  
 Esclerosis múltiple, 198  
 Esclerosis lateral amiotrófica, 199  
 Siringomielia, 200  
 Compresión medular, 201  
 Tabes, 202  
 Miastenia gravis, 203  
 Comas orgánicos, 204

### Síndromes endocrinos

Semiología del sistema endocrino, 205  
 Acromegalia, 210  
 Distrofia adiposogenital del niño, 211  
 Diabetes insípida, 212  
 Bocio, 213  
 Síndrome hipertiroides, 214  
 Hipotiroidismo, 215  
 Síndrome o enfermedad de Addison, 216  
 Síndrome de Cushing, 217  
 Síndrome de virilización de la mujer adulta, 218  
 Aldosteronismo primario, 219  
 Feocromocitoma, 220  
 Síndrome carcinoide, 221  
 Hiperparatiroidismo, 222  
 Insuficiencia paratiroidea, 223

### Síndromes hematológicos

Semiología del sistema hematopoyético, 225  
 Síndrome anémico, 228  
 Policitemia vera, 229  
 Leucemia no linfocítica aguda del adulto, 230  
 Leucemia linfocítica aguda del adulto, 231  
 Leucemias crónicas, 232  
 Paciente neutropénico, 233  
 Mielofibrosis, 234  
 Enfermedad de Hodgkin, 235  
 Mieloma múltiple, 236  
 Macroglobulinemia primaria, 237  
 Diagnóstico diferencial por el laboratorio de algunos padecimientos hemorrágicos, 238  
 Hiperesplenismo, 239

### Miscelánea

Diabetes mellitus, 241  
 Acidosis diabética, 242

Gota, 243  
Amiloidosis, 244  
Avitaminosis A, 245  
Avitaminosis B<sub>1</sub>, 246  
Carencia de riboflavina, 247  
Carencia de ácido nicotínico, 248  
Avitaminosis C, 249  
Avitaminosis D, 250  
Avitaminosis D en el adulto, 251  
Avitaminosis K, 252  
Síndrome febril, 253  
Artritis reumatoidea, 254  
Lupus eritematoso sistémico, 255  
Periarteritis nodosa, 256  
Osteoporosis, 257  
Enfermedad de Paget, 258  
Difteria, 259  
Tos convulsa, 260  
Fiebre tifoidea, 261  
Parotiditis endémica (paperas), 262  
Fiebre hemorrágica argentina, 263  
Características diagnósticas de algunos exantemas agudos, 264, 265  
Síndrome de inmunodeficiencia adquirida, 266-268  
Diagnóstico por imágenes, 269  
RMI de cerebro, 272  
TAC de cerebro, 273  
TAC de tórax y abdomen, 274  
Ecografía abdominal, 275  
Ecocardiografía, 276  
Centellografía, 277, 278  
Tabla de valores normales de los principales datos de laboratorio, 279-281  
Índice alfabético, 283



## SEMILOGIA DEL APARATO CARDIOVASCULAR\*

**Introducción.** El método a seguir cuando se sospeche una afección cardiovascular es el siguiente.

Antes de comenzar el examen es necesario registrar el peso, la altura y la capacidad vital del paciente. Los valores que se obtengan servirán para evaluar determinados síntomas (disnea), para controlar la evolución de la enfermedad (insuficiencia cardíaca) y para comprobar el cumplimiento de la terapéutica (regímenes).

### Interrogatorio

Constituye un método muy importante del examen cardiovascular. Debe dedicársele el tiempo que sea necesario y a veces por sí solo es diagnóstico, como en la angina de pecho. Si al finalizar el interrogatorio no se presume el diagnóstico, resulta difícil establecerlo después. Deben explorarse detenidamente los síntomas de la enfermedad actual, los datos y los antecedentes personales (profesión, fiebre reumática, enfermedad renal, etc.) y los antecedentes hereditarios (hipertensión arterial, diabetes).

### Síntomas

Los más importantes son: 1) disnea; 2) dolor; 3) palpitaciones; 4) tos y hemoptisis; 5) oliguria, poliuria, nicturia y edema; 6) fiebre; 7) lipotimia y síncope; 8) vértigo, mareo y convulsiones; 9) insomnio; 10) cefalea; 11) cianosis, y 12) disfagia.

**Disnea.** Es el síntoma más frecuente. Existen cuatro tipos de disnea: a) disnea de esfuerzo; b) disnea paroxística; c) disnea de decúbito; d) disnea periódica. La *disnea de esfuerzo* es la más común. Es provocada por el esfuerzo, primero los intensos (correr) y después los leves (vestirse). Constituye el síntoma más importante de la insuficiencia cardíaca izquierda. La *disnea paroxística* aparece súbitamente, por lo general durante la noche, y representa la manifestación electiva de la insuficiencia cardíaca izquierda; comprende el asma cardíaca (estertores subcrepitantes, sibilancias, roncus) y el edema agudo de pulmón (expectoración abundan-

te, espumosa y rosada). La *disnea de decúbito* aparece cuando el paciente se acuesta, y se alivia cuando se sienta (ortopnea). La *disnea periódica* (Cheyne-Stokes) se caracteriza por fases de apnea y de hiperpnea; se la observa en la insuficiencia cardíaca por hipertensión arterial y cardiosclerosis, sobre todo en la senectud. La disnea periódica de origen no cardíaco resulta de procesos cerebrales con hipertensión endocraneana (trombosis o hemorragia cerebral, intoxicación por barbitúricos). Los diversos tipos de disnea exigen el tratamiento inmediato de la insuficiencia cardíaca, especialmente con digital y diuréticos.

**Dolor.** Es una manifestación muy frecuente. Debe interrogarse minuciosamente sobre: a) localización e irradiación; b) circunstancias de su aparición; c) carácter, duración e intensidad; d) horario y periodicidad; e) época de comienzo y evolución; f) condiciones agravantes o amortiguadoras. El dolor puede originarse: 1) por insuficiencia de las arterias coronarias (véase angina de pecho, infarto de miocardio); 2) por insuficiencia de una arteria periférica (véase síndrome de claudicación de miembros inferiores, síndrome del robo de la subclavia); 3) por aneurisma, fisura, ruptura o trombosis de la aorta (véase aneurisma disecante); 4) por inflamación del pericardio (véase pericarditis); 5) por congestión hepática (véase insuficiencia cardíaca, estrechez mitral); 6) por infarto de pulmón (véase embolia pulmonar); 7) por infarto de riñón y bazo (véase endocarditis, fibrilación auricular); 8) por la presencia de nódulos de Osler y reumáticos (véase endocarditis, reumatismo poliarticular agudo), y 9) por trombosis o inflamación venosa (véase trombo-sis de los miembros inferiores).

**Palpitaciones.** Constituye un síntoma frecuente. Es la percepción por parte del paciente de sus latidos cardíacos, que pueden ser fuertes, acelerados o irregulares. Los latidos fuertes suelen presentarse en emotivos. Las palpitaciones aisladas son frecuentes cuando recién se instala una extrasistolia; a veces ocasionan sensación dolorosa, angustia y tos seca. Las palpitaciones muy aceleradas de comienzo brusco son propias de la taquicardia y de la fibrilación paroxística (véase fibrilación auricular,

\*Dr. Osvaldo Fustini.

taquicardia paroxística). En cualquier episodio de palpitaciones hay que investigar: la iniciación, si es brusca o gradual, lo mismo que la terminación; el ritmo, si es regular o irregular, y la frecuencia aproximada. El diagnóstico de certeza se establece con el electrocardiograma.

**Tos.** La tos seca nocturna por insuficiencia cardíaca izquierda aguda se debe al estancamiento de la sangre en los pulmones; precede a la disnea paroxística.

**Hemoptisis.** Es muy importante la del infarto de pulmón; ocurre en cardiópatas, sobre todo en la etapa de descompensación. Se comprueba hemoptisis en la estrechez mitral, en la carditis reumática con neumonitis y en el edema agudo de pulmón (rosada).

**Oliguria, poliuria y nicturia.** Véase semiología renal.

**Edema.** Es una manifestación frecuente de insuficiencia cardíaca, pero no precoz. En ausencia de otros síntomas o signos de afección cardíaca, conviene considerar otras causas antes de calificar a un edema como cardíaco, aun cuando aparezca en los sitios de mayor declive y sea vespertino, blando e indoloro. Se debe a la hipertensión venosa y a la retención de sodio.

**Fiebre.** Se presenta en el reumatismo poliarticular agudo y en la endocarditis bacteriana, y en consecuencia, su reconocimiento es importante para efectuar el diagnóstico y también para seguir la evolución de un infarto de miocardio o de pulmón. Produce taquicardia, concepto que debe tenerse en cuenta para establecer la diferencia con las taquicardias de base cardíaca.

**Lipotimia y síncope.** Véase síndrome de lipotimia, etcétera.

**Vértigo, mareo y convulsiones.** *Vértigo* es la sensación que experimenta un enfermo de movimiento aparente giratorio de su cuerpo o de los objetos que lo rodean. Puede durar minutos o segundos y ocurrir espontáneamente con los cambios de postura. Es frecuente en la hipertensión arterial, en la insuficiencia circulatoria cerebral por aterosclerosis, o en la hipertensión endocraneana de cualquier origen. El vértigo también puede ser de origen auricular (laberíntico). *Mareo* es una sensación de inestabilidad de duración e intensidad variables, que se acompaña a veces de zumbidos y malestar. Constituye un síntoma de difícil interpretación y común en diversas enfermedades; se presenta también en personas aparentemente en buen estado de salud (neuróticos). Es frecuente en la hipertensión arterial grave. Las *convulsiones* pueden ocurrir en la bradicardia extrema (Stokes-Adams), en las arritmias súbitas y prolongadas y en la fibrilación ventricular por estenosis aórtica.

**Insomnio.** Se debe a múltiples causas; sin embargo, una que los médicos olvidan con frecuen-

cia es la insuficiencia cardíaca congestiva crónica. Ocurre por circulación cerebral deficiente. El mejor parámetro para apreciar la mejoría de una insuficiencia cardíaca es un buen dormir con una almohada, antes que la disminución de la disnea de esfuerzo.

**Cefalea.** No constituye un signo común en las afecciones cardiovasculares excepto en la hipertensión arterial. Cuando es típica, la cefalea se localiza en la nuca; aparece durante la noche o por la mañana al despertar, y luego se atenúa o desaparece cuando el enfermo se levanta.

**Cianosis.** Es la coloración azul violácea de la piel y de las mucosas por el aumento de la hemoglobina reducida en la sangre capilar. Sus causas son: 1) disminución de la oxigenación de la sangre en el pulmón (neumopatía, disminución de la tensión del O<sub>2</sub>); 2) corto circuito venoso-arterial con mezcla de sangre venosa y arterial (cardiopatía congénita); 3) disminución de la velocidad de la corriente sanguínea (insuficiencia cardíaca, shock). Las cianosis enumeradas en primero y segundo término son generalizadas y calientes, y la tercera es distal (uñas, labios) y fría. Existen cianosis localizadas y frías producidas por trastornos locales; se presentan en las obstrucciones venosas (flebotrombosis), en los espasmos vasomotores (Raynaud) o por causa del frío (fisiológica).

**Disfagia.** Es un síntoma poco frecuente, pero a veces se presenta en las grandes dilataciones de la aurícula izquierda y en los aneurismas prominentes del cayado aórtico. Puede constituir una manifestación clave para establecer el diagnóstico de esclerosis progresiva sistémica, cuando coincide con insuficiencia cardíaca de etiología oscura.

### Inspección y palpación

La evaluación adecuada de la actitud (postura) y de la facies (configuración y expresión de la cara) es muy útil para establecer el diagnóstico de presunción en las enfermedades cardiovasculares (véase pericarditis, enfermedad azul, estrechez mitral, insuficiencia aórtica). Si es posible, el paciente debe estar sentado en la camilla, con el torso desnudo, que en la mujer se cubrirá con una pañoleta. La exploración comienza por la cabeza (canicie, xantelasma, arco corneano, petequias, coloración), el cuello (latidos arteriales y venosos) y la cavidad bucal (color, focos sépticos, forma del paladar, macroglosia). A continuación se observa el torso anterior (respiración, forma), se investiga la existencia de temblor haciendo extender los brazos a la altura del hombro, y se estudian las manos, los dedos (color, turgencia venosa, xantomas, nódulos de Osler) y las uñas (cianosis, palillo de tambor, pulso ungueal, petequias, sarco de Beau). Seguidamente se mide la fuerza de los brazos (mediante un apre-

tón de manos) y se hace flexionar el antebrazo sobre el brazo para investigar, en la parte interna del pliegue del codo, si existe tortuosidad arterial (arteriosclerosis). Después se exploran los reflejos. Realizado el examen de la parte anterior del cuerpo, el médico se coloca por detrás del enfermo y palpa el cuello (tiroides, carótidas), la región supraclavicular y el hueco axilar (pulsos, adenopatías), e investiga el tono y la presencia de puntos dolorosos en los músculos de la nuca (cefalea). Por último se examina la movilidad de la columna cervical, y se efectúa después la semiología del pulmón (véase aparato respiratorio). Es importante palpar siempre las regiones escapulares para pesquisar la presencia de pulso (coartación de aorta), y auscultar en apnea espiratoria la región interescapular para descubrir ruidos de soplos originados en el corazón o la aorta (coartación de aorta). El examen de la parte posterior del torso finaliza con la puñopercusión de las fosas renales y con la exploración de la región sacra, en busca de edema. A continuación el médico se coloca de pie delante del paciente y ausculta el cuello en distintos sitios de la zona carotídea (arterias carótidas) y en la región supraclavicular (arterias vertebrales); después palpa y ausculta la región cardíaca, y seguidamente se sienta para tomar el pulso radial y medir la presión arterial.

**Pulso radial. Técnica.** Se coloca el borde cubital del antebrazo del enfermo sobre un plano fijo, se toma la muñeca con el dedo pulgar, y con el pulpejo de los tres dedos medios se palpa la arteria en el canal radial. Condiciones del pulso (véase examen del pulso radial).

**Presión arterial.** Debe registrarse con exactitud, pues constituye el único medio para diagnosticar la hipertensión y la hipotensión arterial. *Técnica.* Se utiliza el tensiómetro, cuyo mango de goma debe medir 12 cm de ancho. El enfermo debe estar sentado o acostado. Se coloca el mango justo por arriba del pliegue del codo, y el estetoscopio inmediatamente por debajo del mango. En la actualidad se utiliza el método auscultatorio, que consiste en escuchar la aparición y desaparición de los ruidos arteriales durante la descompresión. El primer ruido que aparece corresponde a la presión sistólica y el último que desaparece a la presión diastólica. La presión debe tomarse dos veces en el mismo brazo, con un intervalo de 2 minutos, y en ambos miembros. Cuando el diámetro del brazo es superior a 30 cm, debe descontarse 10 mm Hg en las dos presiones. Las cifras normales correspondientes a un adulto son de 140 para la presión sistólica y hasta de 90 para la diastólica. Para medir la presión en los niños menores de 9 años debe usarse un mango de 6 cm de ancho. La presión sistólica normal no es mayor de 90 y la diastólica es menor de 65. En todos los casos, la presión obtenida en el consultorio es cerca del 10 % superior a las cifras basales. Una

vez finalizado el registro de la presión arterial, el enfermo debe acostarse en decúbito dorsal con la cabeza reclinada sobre una almohada; el médico se sienta a la derecha en un banquillo, próximo al tórax del paciente, y comienza la exploración de las venas del cuello y la región precordial.

**Pulso venoso.** El examen del pulso venoso suministra signos de gran utilidad diagnóstica; sus ondas y su presión ponen de manifiesto la hemodinámica del corazón derecho (véase síndrome del pulso venoso).

**Presión venosa.** Se origina: 1) en la presión remanente poscapilar; 2) en la contracción de la musculatura esquelética, y 3) en la presión endotorácica. Cualquier obstrucción que dificulte el drenaje de la vena cava superior en la aurícula derecha produce hipertensión e ingurgitación yugular venosa sistémica. Las causas más frecuentes son: a) insuficiencia cardíaca congestiva; b) corazón pulmonar; c) pericarditis constrictiva, en la que puede haber pulso paradójico (lleno inspiratorio de las yugulares sin latidos venosos, con disminución de la amplitud del pulso radial); d) trombosis de la cava superior, y e) síndrome mediastínico. Las técnicas más sencillas para evaluar la hipertensión venosa consisten en: 1) observar si el extremo oscilante de la yugular se sitúa por encima de la línea del manubrio esternal; 2) comprobar la falta de desaparición de la turgencia de las venas del dorso de la mano cuando ésta se coloca a la altura del plano del corazón. El registro exacto se realiza conectando un manómetro de agua a una vena del codo, estando el paciente acostado y coincidiendo el 0 de la escala con el plano del corazón. El valor normal es de 90 a 150 mm H<sub>2</sub>O.

**Inspección y palpación de la zona precordial.** Pueden existir deformaciones (depresiones, abovedamientos), que por lo general se deben a causas óseas (tórax de zapatero, escoliosis). El abovedamiento localizado en el tercer espacio intercostal izquierdo puede corresponder al agrandamiento del infundíbulo del ventrículo derecho, y el del segundo espacio intercostal derecho, a un aneurisma de la aorta ascendente. Los abovedamientos de origen cardiovascular se acompañan de latidos visibles y palpables, que no se presentan en los de origen extracardíaco.

**Latidos torácicos.** Deben ser examinados durante la respiración normal o en apnea espiratoria. Normalmente no existen en el pecho del adulto; el niño, en cambio, puede presentarlos. *Latido diagonal:* es un movimiento en báscula, sincrónico con la sístole, que propulsa la región precordial hacia adelante, abajo y afuera, con depresión del hemitórax superior derecho. Se observa en la hipertrofia ventricular izquierda acentuada. *Latido diagonal invertido:* es lo contrario de lo anterior; la región precordial se deprime mientras se eleva el hemitórax superior derecho (por aneurisma de la aorta ascen-

dente). *Latido sagital*: es la elevación de la región paraesternal izquierda, en sentido posteroanterior, sincrónica con la sístole. Se observa en el agrandamiento del ventrículo derecho. *Latido transversal*: el hemitórax inferior derecho se expande hacia fuera y adelante con cada latido cardíaco y la región precordial se deprime (insuficiencia tricuspídea).

La palpación de la zona precordial debe llevarse a cabo con amplitud y suavidad. Se efectúa con toda la mano (puede ser bimanual), y para discriminar la sensación se utiliza la yema de los dedos.

La palpación de la región precordial comprende maniobras específicas para el estudio del choque de la punta, reconocimiento de vibraciones valvulares y frémitos, y determinación del latido sagital y pulso hepático.

**Choque de la punta.** Es la manifestación visual y táctil del impulso cardíaco sobre la pared del tórax. Se origina por el cambio en la posición, forma y volumen del corazón durante la sístole. Se trata de un latido positivo localizado normalmente entre el 4° y el 5° espacio intercostal izquierdo, por dentro de la línea medioclavicular. Se puede observar en los niños y en los adultos jóvenes y delgados. En los adultos mayores constituye un signo de agrandamiento cardíaco. El choque de la punta puede desplazarse hacia arriba en el derrame pericárdico, hacia fuera en el agrandamiento del ventrículo izquierdo, hacia abajo en el agrandamiento del ventrículo derecho, y hacia la derecha, sobrepasando el esternón, en la dextrocardia congénita. Causas extracardíacas pueden desplazarlo en cualquier sentido (derrames, tumores, retracciones torácicas, traumatismos). A la palpación, el choque de la punta puede ser doble (galope) o en cúpula (la mano es empujada como por una bola de billar) en la hipertrofia ventricular izquierda.

**Apexograma.** Es el registro de las pulsaciones precordiales a nivel de la punta del corazón. Se emplea como referencia para interpretar la cronología de los ruidos y de los soplos cardíacos en el fonocardiograma. No es de utilidad diagnóstica.

**Estremecimientos.** Son manifestaciones perceptibles por el tacto de los ruidos originados en el corazón. *Vibraciones valvulares*: son estremecimientos muy breves. En la punta, consecuencia del primer ruido intenso por estrechez mitral; en el segundo espacio intercostal izquierdo, del segundo ruido intenso por hipertensión pulmonar (comunicación interauricular, ductus); en el segundo espacio intercostal derecho, del segundo ruido intenso (hipertensión arterial). *Frémitos*: constituyen la manifestación táctil de un ruido de soplo intenso. En la punta y diastólico, por estrechez mitral (decúbito lateral izquierdo); en el segundo espacio intercostal derecho y sistólico, por estenosis aórtica; en el segundo espacio izquierdo y sistólico, por estenosis pulmonar congénita, y si es continuo, por

ductus; en el tercer espacio mesocárdico y sistólico, por comunicación interventricular. Los frémitos de la base se palpan mejor con el enfermo sentado, inclinado hacia adelante y en apnea espiratoria.

**Maniobra de Dressler y pulso hepático.** La percepción por el tacto de una sobre-elevación sistólica intensa y extensa en el tercer y cuarto espacio paraesternal izquierdo se denomina signo de Dressler. Es la expresión palpatoria del latido sagital. La palpación de una propulsión sincrónica con el pulso sobre la región anterolateral derecha del tórax (hemitórax inferior derecho) se denomina pulso hepático positivo y es la traducción del latido transversal.

## Percusión

**Matidez cardíaca normal.** El esternón es totalmente sonoro y la matidez cardíaca se reduce a un cuadrado en la región paraesternal izquierda a la altura del tercer o cuarto espacio intercostal, en una extensión de 3 a 4 cm hacia fuera, siempre por dentro del choque de la punta. Hacia abajo se confunde con la matidez del hígado, cuyo borde superior se debe delimitar. Son importantes las *matideces anormales*: 1) en el segundo y tercer espacio intercostal derecho (aneurisma de la aorta ascendente); 2) en el tercio superior del esternón (aneurisma del cayado); 3) en el segundo o tercer espacio izquierdo (dilatación de la arteria pulmonar); 4) en la parte inferior del esternón (agrandamiento cardíaco global, sobre todo de las cavidades derechas); 5) de todo el esternón, en la región paraesternal derecha e izquierda (derrame pericárdico), estando el choque de la punta por dentro de la matidez; 6) ausencia de matidez (enfisema pulmonar); 7) matidez infraescapular izquierda (derrame pericárdico, signos pseudo-pleuríticos).

## Auscultación

Constituye el método más importante del examen físico del aparato circulatorio. Suministra información precisa sobre el estado anatomofuncional de las válvulas del corazón, de sus tabiques, del miocardio, del pericardio, de los grandes vasos y a veces de las arterias coronarias (aneurisma). Se realiza con el estetoscopio; es suficiente uno de buena calidad con membrana y campana, que transmita las vibraciones con la menor distorsión y pérdida de amplitud. La membrana se utiliza para estudiar los ruidos de alta frecuencia y la campana para los de baja frecuencia.

El corazón debe ser auscultado en toda la zona precordial y especialmente en sus cuatro áreas principales: 1) área del ventrículo izquierdo, a nivel del cuarto y quinto espacio intercostal izquierdo, desde la línea medioclavicular hasta la cara lateral del



tórax; 2) área del ventrículo derecho, desde el tercero al quinto espacio intercostal, a la izquierda del esternón; 3) área pulmonar, en el segundo espacio intercostal izquierdo, próximo al esternón; 4) área aórtica, en el segundo espacio intercostal derecho, próximo al borde derecho del esternón.

La auscultación se practica pidiéndole al paciente que respire normalmente, o bien estando en apnea inspiratoria o espiratoria máxima. A veces es necesario completar el examen con la auscultación del paciente en semidecúbito lateral izquierdo, para el área del ventrículo izquierdo (posición de Pachón); con el paciente sentado e inclinado hacia adelante y los brazos elevados, para el área aórtica. Existen, asimismo, otras maniobras que facilitan el diagnóstico auscultatorio, entre las cuales merecen citarse la maniobra de Valsalva (espiración forzada con la glotis cerrada), la inhalación de nitrato de amilo y el masaje del seno carotídeo.

**Orden de la auscultación.** Puede ser cualquiera, pero recomendamos el siguiente: 1º) área del ventrículo izquierdo; 2º) área aórtica; 3º) área pulmonar; 4º) área del ventrículo derecho (en las primeras áreas la patología es más frecuente).

Para analizar y poder interpretar correctamente los distintos sonidos que se originan en el corazón es necesario identificar los ruidos fundamentales (1º y 2º ruido cardíaco), estudiar sus cualidades y determinar sus relaciones en el tiempo con otros sonidos, si existieran.

**Ruidos cardíacos fundamentales.** En el corazón se auscultan normalmente dos ruidos. El *primer ruido* se produce por el cierre de las válvulas mitral y tricúspide en el período de contracción isométrica ventricular. Precede al pequeño silencio o silencio menor. Se lo oye con la máxima intensidad en el área ventricular izquierda, y es más intenso y prolongado que el segundo. El *segundo ruido* proviene del cierre de las válvulas aórtica y pulmonar, y se lo oye con la máxima intensidad en el área aórtica. Los dos ruidos configuran un ritmo de dos tiempos desiguales. El más breve o silencio menor señala la sístole ventricular, y el más largo o silencio mayor indica la diástole ventricular. El primer ruido limita a la diástole precedente, y el segundo ruido a la sístole anterior.

**Modificaciones de la intensidad.** Aumentada (fuerte) o disminuida (débil). Las condiciones del tórax influyen sobre la intensidad. En caso de enfisema u obesidad, los ruidos son *débiles* por mala transmisión. Los ruidos pueden ser *fuertes* por hiperactividad cardíaca (fiebre, neurosis) o débiles como en la insuficiencia cardíaca y el infarto de miocardio. *Primer ruido fuerte.* Su intensidad depende de la amplitud del recorrido de las válvulas auriculoventriculares al cerrarse. Cuanto más abiertas se encuentren al comienzo de la sístole ventricular, mayor será su recorrido y más fuerte el

ruido. Esto sucede en dos circunstancias: 1) cuando el lleno ventricular está prolongado y la presión auricular al final de la diástole está elevada (estrechez mitral o tricúspide); 2) cuando el intervalo PR es corto, alrededor de 0,10 seg, el lleno auricular se hace rápido y abre ampliamente las válvulas, inmediatamente antes de la sístole ventricular (síndrome de Wolff-Parkinson-White). *Segundo ruido fuerte.* Su intensidad depende de la presión diastólica sistémica y pulmonar. En el área aórtica se intensifica por hipertensión arterial sistémica y coartación de la aorta; en el área pulmonar, por estrechez mitral, comunicación interauricular e hipertensión arterial primitiva. *Primer ruido débil.* Depende, como su aumento, de la amplitud del recorrido de las válvulas al cerrarse. Cuando el intervalo PR es mayor de 0,20 seg (bloqueo de primer grado), la contracción auricular termina antes de la sístole ventricular, y al estar las válvulas juntas producen un ruido débil. Un mecanismo similar rige en los estados de colapso y en la pericarditis constrictiva (disminución de la presión venosa de lleno), en los cuales el ruido es a veces muy apagado. En las calcificaciones de la válvula mitral (estrechez o insuficiencia), la debilidad del ruido resulta de la escasa movilidad de la válvula. *Segundo ruido débil.* Se debe a la disminución de la velocidad del flujo sanguíneo, a causa de un obstáculo en las válvulas sigmoideas de la aorta o de la pulmonar. La disminución o desaparición del ruido depende del grado de obstrucción; esto sucede en la estenosis aórtica (congénita o reumática), en la tetralogía de Fallot y en la estenosis pulmonar grave (congénita).

**Desdoblamientos.** 1) *Fisiológicos.* El del primer ruido es frecuente en los jóvenes y adultos normales, se lo oye durante la espiración y se debe a que la válvula mitral se cierra antes que la tricúspide por la activación más precoz del ventrículo izquierdo. El del segundo ruido puede ocurrir en niños, adultos jóvenes y ancianos. Se lo ausculta durante la inspiración y se origina por un retraso en la contracción del ventrículo derecho, por el aumento venoso en esa fase respiratoria. 2) *Patológicos.* Estos desdoblamientos son independientes de la respiración y permanentes mientras subsista la causa que los origina. El *primer ruido* se desdobra en el bloqueo completo de la rama derecha, por activación tardía del ventrículo derecho, y en la extrasístole del ventrículo izquierdo, por activación precoz de ese ventrículo. El *segundo ruido* se desdobra: a) por el cierre precoz de la válvula aórtica, a causa del acortamiento de la eyección del ventrículo izquierdo, como sucede en la insuficiencia mitral y en la comunicación interventricular; b) por el cierre tardío de la válvula pulmonar como consecuencia de la activación tardía del ventrículo derecho, según se observa en el bloqueo de la rama derecha;

c) por aumento de la expulsión del ventrículo derecho, como ocurre en la comunicación interauricular y en el drenaje anómalo de las venas pulmonares, y d) por prolongación de la sístole ventricular derecha, como en la estenosis de la válvula pulmonar.

**Ruidos cardíacos agregados.** *Tercer ruido fisiológico.* Se lo ausculta en la mayoría de los niños y en la mitad de los adultos jóvenes. Es de hallazgo normal hasta los treinta años de edad. Aparece después del segundo ruido, en el lleno ventricular rápido, y se origina por la distensión súbita del ventrículo. Es un ruido apagado que se atenúa o desaparece en la posición sentada. *Tercer ruido funcional (patológico).* Se diferencia del anterior porque no se modifica con el cambio de postura y porque se origina por una sobrecarga del volumen en el lleno rápido (insuficiencia mitral) o por el aumento de la presión venosa (pericarditis constrictiva). *Cuarto ruido.* Normalmente es inaudible y aparece inmediatamente antes del primer ruido. Se origina por la suma de la contracción auricular y del impacto ventricular de la corriente sanguínea. Se lo puede auscultar en el bloqueo cardíaco completo con disociación auriculoventricular, en el flutter auricular y en el bloqueo cardíaco de primer grado con intervalo PR mayor de 0,20 seg. *Clic sistólico.* Es un sonido breve, agudo e intenso (copia acústica de clic) que aparece al comenzar la sístole. Se origina por la entrada de la sangre en la aorta o la pulmonar dilatada. Cuando se lo identifica con una estenosis aórtica o pulmonar, indica que es moderada o leve. *Chasquido de apertura de la mitral.* Es un sonido breve y agudo que aparece después del segundo ruido. Constituye un signo patognomónico de la estrechez mitral. Si no se ausculta puede ser: 1) estenosis leve; 2) calcificación de la mitral; 3) predominio de la insuficiencia mitral; 4) hipertensión pulmonar reactiva a la estenosis. El sitio en donde mejor se oye es por dentro de la punta y en decúbito lateral izquierdo. *Ritmo de galope.* Es un signo auscultatorio de importancia para el diagnóstico de la insuficiencia miocárdica ventricular. Significa la repleción diastólica brusca de un ventrículo insuficiente. Se presenta cuando a una taquicardia se agrega un tercer ruido diastólico, que transforma el ritmo de dos tiempos en uno de tres con cadencia de galope. El tercer ruido puede tener tres orígenes: 1) por distensión ventricular a causa de la sístole auricular; es el galope auricular, presistólico, débil y sordo, que desaparece en la fibrilación auricular; 2) por el ruido del lleno rápido; es el galope ventricular, protodiastólico, débil y sordo, y el único que se oye en la fibrilación auricular; 3) por efecto de la taquicardia se unen el tercer ruido con el cuarto y forman el galope de suma; es mesodiastólico y el más fuerte de los galopes. Si al reducir la frecuencia, comprimiendo el seno carotídeo, el galope desaparece, se

trata de un galope inocente (corazón hiperkinético). Todos los galopes deben auscultarse en ambas áreas ventriculares, en decúbito lateral izquierdo y con estetoscopio de campana. Son más fácilmente palpables que audibles.

**Frotes pericárdicos.** Constituyen sonidos breves en vaivén, sistólicos y diastólicos, suaves o rudos, de tonalidad y existencia cambiantes, modificables por la postura y la respiración. Suelen acompañarse de roce pericárdico palpable. Se oyen en cualquier sitio del área precordial y se originan por el deslizamiento entre sí de las hojas pericárdicas alteradas (infarto, uremia, neoplasia).

**Soplos cardíacos.** Son vibraciones audibles, generalmente inarmónicas (ruidos) y a veces palpables (frémito), originadas por la turbulencia del flujo sanguíneo. Las modificaciones del flujo laminar normal (silencioso) que determinan turbulencia son tres: 1) el aumento de la velocidad del flujo (hipercinéticos); 2) el paso del flujo a través de una obstrucción o hacia una dilatación (estrechez valvular, dilatación vascular), y 3) el cambio de dirección del flujo (insuficiencia valvular, defecto congénito). Estos efectos pueden actuar solos o combinados.

**Clasificación de los soplos.** Considerando su ubicación en el ciclo cardíaco, la relación temporal con los ruidos del corazón y su importancia clínica, los soplos se agrupan en sistólicos (corriente centrífuga), diastólicos (corriente centrípeta), continuos (corriente continua) e inocentes (fisiológicos).

Los *sistólicos* se dividen en soplos de eyección, mesosistólicos, de corriente hacia adelante, a través de las válvulas aórtica y pulmonar estenosadas o por un defecto del tabique auricular (véase estrechez aórtica, estrechez pulmonar y comunicación interauricular); soplos de regurgitación, pansistólicos, de corriente hacia atrás, a través de las válvulas auriculoventriculares insuficientes o por un defecto en el tabique interventricular (véase insuficiencia mitral y tricúspide, y comunicación interventricular).

Los *diastólicos* se dividen en soplos de regurgitación, precoces, *in disminuyendo*, de corriente hacia atrás, a través de las válvulas aórtica o pulmonar insuficientes (insuficiencia aórtica y pulmonar); soplos de lleno ventricular, mesodiastólicos o presistólicos, de corriente hacia adelante, a través de las válvulas mitral o tricúspide estenosadas (estrechez mitral y tricuspídea).

Los *continuos* se dividen en soplos de regurgitación, sistólicos y diastólicos, con corriente retrógrada a través de una comunicación anormal entre la aorta y la pulmonar (ductus, defecto aortopulmonar); soplos de obstrucción, sistólicos y diastólicos, con corriente hacia adelante a causa de un gradiente de presión, producido por una estenosis distal (coartación de aorta); soplo venoso, continuo por turbulencia venosa yugular (zumbido venoso).

Los soplos *inocentes* no indican una enfermedad cardíaca, y se producen por el aumento de la velocidad del flujo sanguíneo (hipercinéticos). Son siempre sistólicos, débiles (ausencia de frémito) y precoces; se localizan en el área de la pulmonar, con irradiación al área aórtica y ventricular izquierda. Disminuyen con la inspiración y se modifican con los cambios posturales.

En los soplos es necesario estudiar: 1) la *localización* del área en donde se oyen con máxima intensidad y la propagación a otras zonas; 2) la *ubicación* con respecto al ciclo cardíaco (sistólico, diastólico, continuo); 3) la *duración* en el ciclo (proto, meso, tele) y su relación con el primero y segundo ruido. Se denomina soplo protosistólico o protodiastólico al que se encuentra ubicado en la primera parte del espacio sistólico o diastólico; mesosistólico o mesodiastólico al que está ubicado en la parte media de la sístole o diástole; telesistólico o telediastólico al que se ubica en la parte final de ambos espacios; holosistólico u holodiastólico al que abarca todo el espacio; 4) la *intensidad*, débil (+), moderada (++) , fuerte (+++) o muy fuerte (++++). También puede clasificárseles, según Levine, en seis grados diferentes. Así, el grado 1 es el soplo que se ausculta en condiciones de silencio absoluto, siendo apenas audible. El grado 2 es suave pero fácilmente audible. El grado 3 es moderadamente intenso. El grado 4 es intenso, el 5 muy intenso y el 6 extraordinariamente intenso —aquel que se ausculta aun sin apoyar el estetoscopio sobre el área precordial correspondiente—. Para diferenciar entre sí los grados 3, 4 y 5, Zuckermann sugiere el siguiente método: con la mano izquierda apoyada sobre el epicentro del soplo se debe auscultar con el estetoscopio sobre el dorso de la mano. Si se escucha, es grado 3. Si se ausculta sobre la muñeca, es grado 4. Si se ausculta sobre el antebrazo, es grado 5; 5) el *tono*, dado por la frecuencia en ciclos por segundo, grave (estenosis) o agudo (insuficiencia); 6) el *timbre*, que depende de los sobretonos agregados, suave (insuficiencia sigmoidea), áspero (estenosis sigmoidea) o musical (ruptura de una cuerda); 7) la *forma*, romboidal (estenosis sigmoidea), rectangular (insuficiencia mitral y tricúspide), triangular y decreciente (insuficiencia sigmoidea) o triangular y creciente (estenosis mitral y tricúspide); 8) la *propagación*. A partir del área de máxima auscultación, los soplos pueden propagarse en distintas direcciones: hacia la axila y atrás (insuficiencia mitral), hacia el cuello y hombro derecho (estenosis aórtica), hacia la región mesocárdica y punta (insuficiencia aórtica); 9) *modificaciones respiratorias y posicionales*. Los soplos pueden hacerse más evidentes en una u otra fase respiratoria y en determinadas posiciones; aquel correspondiente a la insuficiencia aórtica se oye mejor en el enfermo sentado, inclinado hacia ade-

lante y en espiración; aquel de la estenosis mitral, en decúbito lateral izquierdo (decúbito de Pachón); aquel de la estenosis pulmonar, en inspiración permanente y recurriendo a la maniobra de Valsalva.

**Fonocardiografía.** Constituye un método que complementa a la auscultación y que consiste en el registro gráfico de los ruidos del corazón. Permite registrar mejor los ruidos y soplos de baja frecuencia (el oído humano capta mejor las frecuencias altas). Tiene valor para apreciar la forma de los soplos y su relación con los ruidos cardíacos. Como se trata de un registro gráfico, sirve a los fines docentes y para controlar la auscultación.

### Exploración del abdomen

Finalizada la auscultación, debe examinarse el abdomen, observando si existe el *latido epigástrico* correspondiente a la expansión sistólica de la aorta. Este latido, positivo y palpable, se localiza en el epigastrio, un poco a la izquierda de la línea media, en personas muy delgadas y con aorta normal. El mismo latido puede presentarse en el aneurisma y en la elongación de la aorta; en la mayoría de los casos se palpa la alteración estructural y se ausculta un ruido de soplo sistólico.

**Palpación del hígado.** Debe realizarse siempre y especialmente en la insuficiencia cardíaca. Si ésta es intensa y se acompaña de edema, se ha de investigar la presencia de ascitis. El mismo proceder se seguirá en la pericarditis constrictiva. En la insuficiencia tricuspídea se palpa siempre una hepatomegalia, dolorosa y pulsátil.

**Palpación del bazo.** Debe efectuarse cuidadosamente cuando hay fiebre de origen desconocido y se ausculta un soplo cardíaco. Puede constituir la clave para el diagnóstico de endocarditis.

La *auscultación* de los hipocondrios y de los flancos nunca se ha de omitir en un enfermo hipertenso, sobre todo si es joven, y cuando una hipertensión benigna se convierte en grave. La comprobación de un ruido de soplo en esas circunstancias sugiere la posibilidad de una hipertensión de origen renovascular.

### Exploración de los miembros inferiores

Se realizará con detenimiento en presencia de síntomas de claudicación intermitente, de procesos tróficos localizados especialmente en los dedos de los pies y cuando un miembro sea de mayor longitud que el otro. La evaluación comparativa del *color* y la *temperatura*, en ambas extremidades, informa sobre el estado circulatorio. La palidez y la frialdad son manifestaciones características de un déficit de flujo sanguíneo. La temperatura debe percibirse con el dorso de los dedos, en varios sectores y especialmente en los pies. Debe, asimismo,

investigarse la presencia de edema. La exploración de los pulsos arteriales es el medio más práctico y seguro de evaluar la circulación arterial. La ausencia del pulso o la disminución de su amplitud son signos de obstrucción arterial. La arteria femoral se palpa inmediatamente por debajo de la arcada crural, la poplítea en el hueco correspondiente, la tibial posterior por detrás del maléolo interno y la pedia en el dorso del pie (véase síndrome de arteriopatías periféricas). La ausencia del pulso o la disminución de su amplitud, cuando falta otra manifestación, puede corresponder a una anomalía anatómica. La palpación de un frémito puede significar una alteración estructural de la arteria (aneurisma, fístula). La misma interpretación cabe para la auscultación de un ruido de soplo sistólico, pero si éste es continuo, indica la posibilidad de una fístula arteriovenosa. Es importante señalar que un miembro, cuando es de mayor longitud, más caliente y con venas varicosas, presenta evidencias de una fístula arteriovenosa. Las venas de los miembros inferiores generalmente no se ven. Cuando se las observa dilatadas, engrosadas irregularmente y con trayecto sinuoso —alteraciones que se acentúan al ponerse el paciente de pie—, el hecho significa que existe insuficiencia valvular venosa (várices). Cuando uno de los miembros aumenta de volumen en forma más o menos súbita, con sensación dolorosa espontánea que se intensifica a la presión, y con taquicardia o fiebre, debe sospecharse una oclusión venosa (véase síndrome de trombosis de las venas de los miembros inferiores).

### Electrocardiografía

Es un método fundamental e indispensable del examen cardiovascular.

#### Electrocardiograma normal (ECG)

**Onda P** (sístole auricular). *Voltaje* (altura): entre 0,7 y 2,5 mm en la derivación donde aparece más alta (90 % en  $D_2$ ; 5 % en  $D_1$ , y 5 % en  $D_3$ ). *Duración* (anchura): hasta 10 centésimos de segundo; en los niños hasta 8 centésimos de segundo. *Forma*: onda redondeada, algunas veces con una pequeña melladura. *Dirección* (positiva): hacia arriba de la línea de base (isoeletrica), en  $D_2$  algunas veces bifásica. **Onda Ta** (T auricular): corresponde a la repolarización del miocardio auricular. Aparece como una pequeña depresión siguiendo a la onda P. Dado su reducido voltaje, no siempre es visible. La onda Ta puede ser vista más fácilmente cuando la P aparece alejada del grupo QRS (intervalo PR largo, disociación auriculoventricular). Se la denomina Ta, porque representa lo mismo que la onda T en el complejo ventricular. No tiene significado clínico.

**Intervalo PR** (tiempo de conducción auriculoventricular). Se mide desde el comienzo de P hasta la iniciación del grupo QRS. Dura de 10 a 20 centésimos de segundo, y en los niños hasta 16 centésimos.

**Grupo QRS**. Propagación de la activación del corazón por las ramas del haz de His, arborizaciones y red de Purkinje hasta el miocardio. *Voltaje* (altura de la onda más alta del grupo, normalmente R): entre 5 y 20 mm. *Duración* (ancho): se mide en la derivación donde el grupo QRS es más ancho, y oscila entre 5 y 10 centésimos de segundo. *Forma y dirección*: el grupo QRS está formado por una onda positiva R y dos negativas Q y S. La primera onda negativa se llama onda Q. La primera onda positiva se llama R. La R es una espiga empinada de ramas delgadas y uniformes. Una mancha (engrosamiento) o melladura cerca de la línea de la base puede ser normal, especialmente en  $D_1$ . La onda negativa, que está después de la onda R, se llama S. Las ondas Q y S no son constantes; según la nomenclatura clásica son siempre negativos y normalmente su voltaje es pequeño. Su profundidad es menor que la cuarta parte de la altura de R.

**Segmento RS-T**. Se extiende desde la onda R o S hasta el vértice de la onda T. Nace en la isoeletrica, o apenas por arriba o por abajo de esta línea (1 milímetro). La primera parte puede quedar en la isoeletrica (hasta 12 centésimos de segundo); otras veces se desplaza inmediatamente de esa línea formando la rama inicial de T.

**Onda T**. Corresponde al retiro de la actividad eléctrica en el miocardio ventricular (repolarización). *Voltaje* (altura): de 1 a 5 mm en la derivación donde aparece más grande. *Duración* (anchura): no debe considerarse como el tiempo de la sístole, como se pensaba antes; la duración sistólica debe medirse en el intervalo QT (fin de T). *Dirección*: la T es positiva en  $D_1$ ,  $D_2$  y de  $V_3$  a  $V_6$ ; el 30 % de los electrocardiogramas normales pueden mostrar una onda  $T_3$  invertida (negativa), y el 10 % una  $T_3$  bifásica ( $\pm$  o  $\mp$ ).

**Sístole eléctrica (QT)**. La distancia QT sirve para medir la duración de la sístole ventricular. Se reduce con el aumento de la frecuencia cardíaca, y se alarga con su disminución. Varía entre 32 y 42 centésimos de segundo.

**Diástole ventricular**. Se extiende desde el fin de T hasta la Q del latido siguiente. Se la llama también línea de base o línea isoeletrica. En algunos ECG aparece una pequeña onda, la U de Einthoven, de bajo voltaje, favorecida por la bradicardia.

#### Anormalidades de la onda P

**Voltaje** (altura). La hipertrofia o el agrandamiento auricular determina el aumento de la altura. Pasa de 2,5 mm y llega a veces a 5 mm. Ocurre en la

estrechez mitral, donde la mayor altura suele producirse en  $D_1$  y  $D_{2r}$ , y sobre todo, en el corazón pulmonar crónico, donde la altura mayor se suele observar en  $D_2$  y  $D_3$  (onda P pulmonar). En las comunicaciones interauriculares y en las hipertrofias del ventrículo derecho de las cardiopatías congénitas aparecen con frecuencia ondas P grandes.

**Duración.** Una anchura superior a 10 centésimos de segundo aparece en las hipertrofias auriculares (sobre todo de la aurícula izquierda) y acompaña al aumento de voltaje correspondiente. Se exterioriza en las mismas derivaciones ( $D_1$  y  $D_2$ ).

**Forma.** La forma puede alterarse: a) en la hipertrofia preponderante de una aurícula (la izquierda en la estrechez mitral), que da origen a una melladura o a una bifidez; así, en la hipertrofia auricular derecha se encuentra en  $V_1$  una onda P mayor de 0,10 segundo, grande y bifásica con componente inicial alto, y en la hipertrofia auricular izquierda se encuentra en la misma derivación una onda P bifásica y grande con componente final ancho; b) por un proceso miocárdico auricular focal; así, en el marcapaso migratorio, las ondas P cambian de forma con la situación del mismo; c) por el nacimiento ectópico de la actividad auricular (extrasístoles auriculares).

**Ausencia de P.** Puede ser real o aparente. La desaparición real sucede en la fibrilación auricular, donde no se reconocen ondas P, pero sí muchas espigas auriculares ectópicas múltiples (línea basal en sierra), y en el paro sinusal, donde existe una pausa en un ritmo normal, apareciendo el mismo "fuera de fase". La ausencia aparente ocurre cuando la sístole auricular coincide con la ventricular (extrasístole; taquicardia paroxística auricular, nodal o ventricular; ritmo nodal).

**Aumento del número de P.** Ocurre en el aleteo auricular, serie continua rápida de ondas P idénticas, y en el bloqueo auriculoventricular de segundo grado (tipo Mobitz) con períodos 2/1, 3/1, 4/1, etcétera. Actualmente las ondas del aleteo se consideran "f" y no P.

### Anormalidades del intervalo PR

**Duración aumentada.** Cuando el intervalo PR (medido desde el comienzo de P hasta la iniciación de Q, si existe, o, si no, de R) dura más de 20 centésimos de segundo, se habla de PR largo o bloqueo auriculoventricular de primer grado. Sin embargo, un intervalo PR de 24 centésimos de segundo se ha observado en personas jóvenes y sanas. Si el PR aumenta progresivamente hasta faltar una respuesta QRS, se habla de bloqueo auriculoventricular de segundo grado (tipo Wenckebach).

**Duración disminuida.** Cuando el intervalo PR dura 10 centésimos de segundo o menos se habla de PR corto. El PR corto aparece en algunas

extrasístoles nodales y en los ritmos nodales de localización alta (el ritmo nodal ocurre cuando el marcapaso cardíaco se sitúa en el nódulo auriculoventricular de Aschoff-Tawara). El PR corto acompañado de un QRS ancho, con una melladura inicial con configuración de onda delta, caracteriza al síndrome de Wolff-Parkinson-White. Aparece en las personas jóvenes, sin antecedentes ni signos de enfermedad cardíaca.

### Anormalidades del grupo QRS

**Dirección** (positividad o negatividad). Normalmente las derivaciones que enfrentan al ventrículo izquierdo presentan complejos qRs, y al ventrículo derecho, rS.

**Eje eléctrico.** Es la dirección que toman dentro del corazón las mayores diferencias de potencial en un momento dado (en este caso, la activación del sistema excitoconductor ventricular —grupo QRS—). Ese eje eléctrico se dirige en una dirección o en otra según predominen las corrientes eléctricas de uno u otro ventrículo, o la posición del corazón sea más horizontal o vertical.

La desviación a la derecha se revela por una  $S_1$  profunda (de mayor voltaje que R en  $D_1$ ) con una  $R_3$  alta (de mayor voltaje que S en  $D_3$ ). Los vértices del grupo QRS tienden a encontrarse y convergen. La desviación a la derecha aparece en: a) corazones verticales (desviación ligera); b) la hipertrofia preponderante del ventrículo derecho (desviación ligera, mediana o pronunciada); c) el bloqueo de rama derecha (desviación pronunciada); d) las extrasístoles del ventrículo izquierdo nacidas cerca de la base (desviación pronunciada); e) el infarto miocárdico anterior (raramente); f) los primeros meses de la vida, y g) la rotación izquierda del corazón por deformidad torácica.

La desviación a la izquierda se revela por una S profunda (de mayor voltaje que R) en AVF, con una R alta (de mayor voltaje que S) en AVL. La desviación a la izquierda aparece en: a) el corazón horizontal (desviación ligera); b) la hipertrofia preponderante del ventrículo izquierdo (desviación ligera, mediana o pronunciada); c) el bloqueo de rama izquierda; d) las extrasístoles del ventrículo derecho nacidas cerca de la base; e) los infartos miocárdicos anteriores (ocasionalmente), y f) la rotación derecha del corazón por deformidad torácica.

**Voltaje** (altura, amplitud). **Q.** No debe aparecer onda Q en las derivaciones que habitualmente no la presentan (precordiales derechas), durar más de 0,04 segundo o tener una profundidad superior al tercio de la altura del complejo QRS en  $D_3$ . Si la onda Q no respeta estas características se trata de una onda Q de necrosis (ver Infarto). Sin embargo, una  $Q_3$  grande o profunda puede aparecer en individuos con diafragma alto (horizocardia). Desaparece en ins-

piración profunda. Ondas Q pequeñas aparecen en casos de hemibloqueo anterior izquierdo (en  $D_1$  y AVL) y hemibloqueo posterior (en  $D_3$  y AVF). **R.** El aumento del voltaje de las ondas R de precordiales derechas (onda R mayor que onda S en  $V_1$ , que disminuye progresivamente de  $V_1$  a  $V_6$ ) aparece en la hipertrofia del ventrículo derecho. A ello se añaden persistencia de onda S en  $V_5$  y  $V_6$  y eje eléctrico desplazado a la derecha. **S.** El aumento del voltaje de las ondas S en precordiales derechas aparece en la hipertrofia del ventrículo izquierdo. A ello se añaden R altas en precordiales izquierdas (la suma de la onda S en  $V_1$  con la onda R en  $V_4$  superior a 35 mm es significativa), una deflexión intrínseca de más de 0.05 segundo y desviación del eje eléctrico a la izquierda.

**Anchura (duración).** Un QRS mayor de 12 centésimos de segundo implica anormalidad. Si mide más de lo establecido y se acompaña de melladuras ( $RR'$ ), estamos en presencia de un bloqueo de rama. Si estas melladuras se observan en derivaciones precordiales izquierdas, es un bloqueo de rama izquierda en el que simultáneamente hay ondas S profundas en las precordiales derechas. Si dicho complejo mellado de más de 0,12 segundo de duración se encuentra en las precordiales derechas se trata de un bloqueo de rama derecha; en este caso, en las precordiales izquierdas se observará un complejo qR normal con S ancha y empastada. Complejos QRS de duración aumentada pueden verse asimismo en casos de extrasistolia ventricular (complejos prematuros, grandes y anchos, seguidos de pausa compensadora), de taquicardia paroxística ventricular (sucesión rápida de extrasístoles ventriculares con una frecuencia aproximada de 150-200) y de hipertrofia ventricular derecha o izquierda.

**Forma.** Las manchas o melladuras indican daño miocárdico cuando aparecen cerca del vértice en dos o tres derivaciones. Grupos QRS en forma de M o de W y de bajo voltaje, en dos derivaciones o en la primera derivación, significan daño miocárdico.

### Anormalidades del segmento ST y de la onda T

El segmento ST es normalmente isoelectrico. Puede sobre elevarse en el infarto de miocardio adyacente, significando un fenómeno agudo (lesión). El sitio de lesión se puede establecer como el de un infarto (ver Infarto de miocardio). El segmento ST puede estar deprimido por un infarto subendocárdico o por injuria subepicárdica del miocardio de la cara opuesta. Si la depresión del segmento ST es rectilínea, brusca y con espacio QT acortado, puede tratarse de un signo de impregnación digitalica. Algunas hipertrofias ventriculares derechas o izquierdas van acompañadas de un segmento ST deprimido y

una onda T negativa asimétrica; presentan sobrecargas de tipo sistólico agregadas. Asimismo, la depresión del segmento ST y la negatividad de la onda T acompañan normalmente a un bloqueo de rama, exteriorizándose el fenómeno ya sea en precordiales derechas (bloqueo de rama derecha) o izquierdas (bloqueo de rama izquierda). Otras veces el segmento ST está ligeramente deprimido con una T aplanada (hipopotasemia). O se trata de un segmento ST isoelectrico con T aplanada y espacio QT alargado (hipocalcemia). Las ondas T negativas de ramas simétricas con segmento ST isoelectrico constituyen ondas T de isquemia. Finalmente, ondas T altas y picudas pueden exteriorizar la presencia de una hiperpotasemia.

### Otros exámenes complementarios

**Electrocardiografía dinámica. Sistema Holter.** El paciente lleva consigo un grabador a cinta del electrocardiograma durante 24 horas seguidas. De esta forma resulta posible apreciar cambios del ritmo y existencia de ritmos ectópicos que expliquen una determinada sintomatología. Esta cinta grabada suele procesarse rápidamente, pudiendo así inscribirse en papel la parte del trazado que seleccione el observador.

**Examen radiológico.** Procedimiento fundamental en la exploración cardiovascular. Se utilizan, fundamentalmente, la radioscopia, ortocardiografía y telerradiografía. La radioscopia es el examen directo de la silueta cardiovascular sobre una pantalla fluorescente; permite estudiar la cinemática cardíaca, no así el registro cuantitativo de las dimensiones correspondientes al corazón. En la ortocardiografía, la silueta cardiovascular es dibujada sobre una hoja de papel transparente que se sitúa por delante de la pantalla. Como el tubo de rayos X se coloca cerca, es menester evitar la deformación debido a que las radiaciones no son paralelas. Así, el haz es diafragmado fuertemente y se desplaza la ampolla a medida que se dibuja la sombra cardíaca. De esta forma se obtienen radiaciones paralelas y la silueta dibujada corresponde con exactitud a las dimensiones del corazón. La telerradiografía se toma con una ampolla colocada a 2 metros de la pantalla. La radiación es prácticamente paralela. De acuerdo con la incidencia de los rayos tendremos: a) posición frontal o anteroposterior; b) posición oblicua anterior izquierda; c) posición oblicua anterior derecha. Se deberá reconocer primeramente la sombra cardiovascular normal, en las diversas posiciones, para así diferenciarla de la anormal. El lector podrá encontrar las alteraciones radiológicas que las enfermedades cardiovasculares producen en los cuadros siguientes. La quimografía, finalmente, es un examen que consiste en el registro de los movi-

mientos de la sombra cardíaca sobre el clisé radiográfico.

**Angiocardiografía.** Examen que sirve para poner en evidencia las cavidades cardíacas y de los grandes vasos por medio de una sustancia de contraste inyectada por vía endovenosa. Es un procedimiento sumamente útil en el diagnóstico de afecciones congénitas. La diferencia con respecto a la cineangiografía estriba en la velocidad de las tomas. Mientras que en la primera se obtienen de 4 a 6 radiografías en el primer segundo y 2 a 3 en los sucesivos, en esta última la velocidad de las tomas es de 60 imágenes por segundo. En la angiografía selectiva, la sustancia radiopaca se deposita en el sector (cavidad cardíaca o vaso) que se ha de ver, por medio del cateterismo venoso, transeptal o arterial retrógrado.

**Cinecoronariografía.** Procedimiento que consiste en la visualización del árbol arterial coronario, por la introducción por separado en cada una de las arterias de una sustancia radiopaca, valiéndose de un catéter arterial retrógrado cuya extremidad se introduce en el ostium de una coronaria y luego de la otra. Visualiza la luz arterial coronaria, permitiendo reconocer alteraciones (estenosis, fistulas, etc.). Se ha llevado a cabo últimamente con mayor frecuencia en diversos centros. Posee muy baja mortalidad y tiene indicaciones precisas, según M. Sokolow. Ellas son: a) enfermos que han sido seleccionados para tratamiento quirúrgico coronario, mediante técnica de derivación, debido a la invalidez que provoca su angina de pecho que no mejora con tratamiento médico; b) enfermos que experimentan infartos de miocardio en sucesión rápida o admisiones repetidas por angina inestable, en los cuales se considera imperioso una derivación quirúrgica; c) enfermos con enfermedad aórtica, que también poseen angina de pecho, especialmente si el gradiente valvular es modesto, para determinar concomitancia o no con enfermedad coronaria; d) enfermos que han sido intervenidos quirúrgicamente y experimentan nuevos episodios anginosos; e) enfermos con enfermedad coronaria en los cuales se sospecha aneurisma ventricular izquierdo; f) enfermos que experimentan dolor torácico de causa incierta y resultarán beneficiados al saber que el dolor no es anginoso. Prácticamente todos los pacientes con cinecoronariogramas anormales tienen electrocardiogramas anormales al hacerles practicar ejercicio. Pues bien, la tercera parte de pacientes con pruebas negativas al ejercicio poseen coronariogramas positivos.

**Cateterismo cardíaco.** El cateterismo cardíaco por vía venosa consiste en introducir una sonda en una de las venas del pliegue del codo y empujarla hasta la aurícula derecha, el ventrículo derecho y la arteria pulmonar. Se miden las presiones de las distintas cavidades cardíacas derechas y se extrae san-

gre para determinar la correspondiente concentración de oxígeno. El cateterismo izquierdo puede realizarse por punción transtorácica anterior directa del ventrículo izquierdo, por punción transtorácica posterior de la aurícula izquierda, por sondeo arterial, etc. Las contraindicaciones son: el infarto reciente, la embolia pulmonar reciente, el reumatismo, la endocarditis, las extrasístoles ventriculares frecuentes, la taquicardia ventricular, etc. Con técnica correcta la mortalidad es del 1 por mil. Los valores normales de las presiones de cavidades derechas son los siguientes: presión intraauricular derecha, de -2 a 2 mm de Hg; presión intraventricular derecha, de 20 a 25 y de 0 a 4 mm de Hg, sistólica y diastólica, respectivamente; presión intrapulmonar, de 20 a 25, de 7 a 9 y de 13 a 15 mm de Hg, sistólica, diastólica y media, respectivamente; finalmente, la presión capilar media es de 7 a 15 mm de Hg. La concentración de oxígeno en las cavidades cardíacas y los grandes vasos puede experimentar las siguientes anomalías: 1) que la concentración de oxígeno de la sangre de la aurícula derecha sea mayor a la de la vena cava; comunicación interauricular, comunicación interventricular con insuficiencia tricuspídea, orificio auriculoventricular común, etc.; 2) que la concentración de oxígeno de la sangre del ventrículo derecho sea mayor a la de la aurícula derecha y vena cava; comunicación interventricular, conducto arterioso complicado con insuficiencia pulmonar; 3) que la concentración de oxígeno de la arteria pulmonar sea más elevada que la del ventrículo derecho; conducto arterioso, aneurisma del seno de Valsalva, comunicación entre la aorta y la pulmonar.

**Curvas enzimáticas.** Cuando se lesiona la fibra miocárdica —infarto agudo—, se liberan en plasma enzimas: la más específica es la lacticodeshidrogenasa (LDH), particularmente su isoenzima LDH 1, luego la transaminasa glutámicooxalacética (GOT) y después la creatinfosfoquinasa (CPK). A las 3-6 horas de producido el infarto hay un aumento de la creatinfosfoquinasa (valor normal: hasta 40 UI). Alcanza el pico máximo a las 24 horas y se normaliza al cabo de 4-5 días. La isoenzima MB, cuyo dosaje puede realizarse, es particularmente útil. A las 6 horas aumenta la GOT (valor normal: hasta 12 UI). Alcanza el pico máximo entre las 24 y 48 horas y se normaliza a los 4 o 5 días. La lacticodeshidrogenasa (valor normal: hasta 195 UI) comienza a elevarse a las 6-12 horas de ocurrido el infarto y alcanza el pico máximo a las 36 horas, normalizándose al cabo de 7 días. Esta elevación se hace a expensas de la fracción LDH 1. Finalmente, la deshidrogenasa hidroxibutírica comienza a elevarse 24 horas después del infarto y alcanza su pico máximo a las 72 horas, normalizándose al cabo de 10 a 15 días.

**Ecocardiografía.** Es un procedimiento relativa-

mente nuevo que consiste en el registro gráfico de las estructuras cardíacas en movimiento, por medio del ultrasonido reflejado. Los métodos de registro son mediante el modo A (modulación de amplitud), el modo B (modulación de brillo) y el modo M (modulación de movimiento). Actualmente se realiza con el modo M. El método ecocardiográfico se utiliza para apreciar fenómenos anatómicos y dinámicos de las válvulas mitral (sea estenosis, insuficiencia o prolapso de la misma) o aórtica, determinar la movilidad y desplazamiento de las paredes miocárdicas, apreciar el grosor de dichas paredes o el tamaño de las cavidades, detectar trombos o tumores intracardiácos (mixoma de aurícula izquierda) o bien líquido en pericardio.

**Pruebas de esfuerzo. Ergometría.** Consiste en la realización de un trabajo muscular a continuación de un estado basal. Así se evalúan y comparan en una y otra condición los siguientes parámetros: frecuencia cardíaca, tensión arterial y electrocardio-

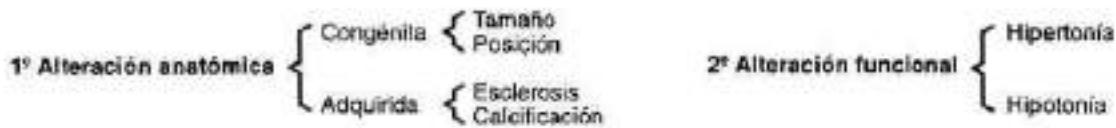
grama. En la angina de pecho, el 70 % de los pacientes presentan electrocardiogramas con alteraciones diagnósticas después del ejercicio moderado. Se considera que la prueba electrocardiográfica del ejercicio es positiva, cuando aparece una depresión horizontal de 1 o 2 mm o una concavidad mínima de 0,08 segundo en el segmento ST, en una o más derivaciones.

**Centellografía cardíaca.** Procedimiento inocuo que brinda especial información morfológica y funcional. La centellografía del músculo cardíaco da imágenes positivas frente al tejido necrosado, ya que el pirofosfato de tecnecio 99 se acumula selectivamente en él. El talio 201, asimismo sumamente útil, se distribuye en forma homogénea en todo el músculo cardíaco, con excepción de la zona enferma. Las indicaciones precisas son la detección aproximada de la localización de un infarto de miocardio, la diferencia entre un infarto reciente y otro antiguo, etcétera.



# EXAMEN DEL PULSO RADIAL

## A) ESTADO DE LA ARTERIA



## B) CONDICIONES FUNDAMENTALES

1º	<b>Amplitud</b> Depende de la distensión de la pared arterial en cada onda pulsátil	<ul style="list-style-type: none"> <li>— Amplio </li> <li>— Mediano </li> <li>— Pequeño </li> </ul>	
2º	<b>Igualdad</b> Depende de la amplitud de las ondas	<ul style="list-style-type: none"> <li>— Igual                             <ul style="list-style-type: none"> <li>— Ondas de la misma amplitud </li> </ul> </li> <li>— Desigual                             <ul style="list-style-type: none"> <li>— Ondas de diferente amplitud                                     <ul style="list-style-type: none"> <li>a) Variación del tiempo de relleno: arritmias</li> <li>b) Pulso paradójico o pseudoparadójico   <ul style="list-style-type: none"> <li>— Variación de amplitud de causa respiratoria   <ul style="list-style-type: none"> <li>— Por variación de la velocidad de relleno   <ul style="list-style-type: none"> <li>— <b>Kussmaul:</b> Compresión de vena cava por derrame pericárdico o adherencias pericárdicas (con ingurgitación venosa yugular) (paradójico) </li> <li>— <b>Dinámico:</b> En la inspiración profunda especialmente en tipo costal superior (colapso venoso yugular) (seudoparadójico) </li> <li>— Por compresión de la arteria subclavia   <ul style="list-style-type: none"> <li>— <b>Wenckebach:</b> Compresión por 1ª costilla en inspiración profunda (paradójico) </li> </ul> </li> </ul> </li> <li>— Pulso alterno </li> </ul> </li> </ul> </li> <li>c) Variación de la fuerza sistólica del v. izq.</li> </ul> </li> </ul> </li> </ul>	
3º	<b>Forma de onda</b>	<ul style="list-style-type: none"> <li>— <b>Celeridad</b> (velocidad de ascenso de la onda pulsátil)                             <ul style="list-style-type: none"> <li>— Celer o saltón (gran presión diferencial): Insuf. aórt. </li> <li>— Tardus: Estrechez aórtica </li> </ul> </li> <li>— <b>Dicrotismo</b> (exageración de la onda dicrota fisiológica)                             <ul style="list-style-type: none"> <li>— Hipotensión arterial con hipotensión vascular                                     <ul style="list-style-type: none"> <li>— En fiebres prolongadas; p. ej.: fiebre reumática, fiebre tifoidea</li> <li>— En hemorragias agudas e intensas; p. ej.: enterorragias, hematemesis</li> </ul> </li> </ul> </li> </ul>	
4º	<b>Regularidad</b> Depende del ritmo cardíaco	<ul style="list-style-type: none"> <li>— Regular: Pausas diastólicas de la misma duración </li> <li>— Irregular: Pausas diastólicas de diferente duración </li> </ul>	
5º	<b>Tensión y dureza</b> Depende de la presión sanguínea y del estado de la pared arterial	<ul style="list-style-type: none"> <li>— Hipertenso</li> <li>— Normotenso</li> <li>— Hipotenso</li> </ul>	
6º	<b>Frecuencia</b> Número de latidos por minuto	<ul style="list-style-type: none"> <li>— <b>Taquisfigmia = Taquicardia</b>                      Normal — Según la edad</li> <li>— <b>Bradisfigmia</b> <ul style="list-style-type: none"> <li>— Bradicardia</li> <li>— Por pequeño volumen sistólico después de diástoles muy cortas                             <ul style="list-style-type: none"> <li>— Extrasístoles</li> <li>— Fibrilación auricular</li> </ul> </li> </ul> </li> </ul>	
7º	<b>Pulso diferente</b> Diferencia entre pulso radial derecho e izquierdo	<ul style="list-style-type: none"> <li>— En amplitud, tensión y tiempo (asincronismo)</li> <li>— En amplitud y tensión pero sincrónicos</li> </ul>	<ul style="list-style-type: none"> <li>— Aneurismas del tronco braquicefálico, de la aorta antes del nacimiento de la subclavia izquierda, etc.</li> <li>— Anomalías de una radial</li> <li>— Procesos obstructivos de las arterias de un brazo</li> </ul>

# PULSO VENOSO

Normalmente yugular interna • Patológicamente yugular interna o yugular externa

Se explora por la inspección { 1º En decúbito dorsal  
2º Incorporado

Se examina:

1º	LOCALIZACION	{	Yugular interna (normal) Yugular externa (anormal) Derecha-izquierda
2º	ALTURA	{	En relación al punto 0 { Plano horizontal a nivel del mango del esternón { Normal-bajo Estasis-alto
3º	AMPLITUD	{	Ampio { Hiperactividad cardíaca-insuficiencia tricuspidéa Mediano { Ritmo nodal Pequeño { Insuficiencia cardíaca Normal
4º	CALIDAD	{	Negativo (ondulante o doble) Positivo (latido único)
5º	RITMO	{	Regular Irregular
6º	TIEMPO	{	Sistólico negativo { Normal Sistólico positivo <sup>1º</sup> { Insuficiencia tricuspidéa Diastólico negativo { Comunicación interauricular con insuficiencia mitral Ritmo nodal Insuficiencia cardíaca, Fibrilación auricular
7º	FRECUENCIA	{	Proporcionada al pulso radial Desproporcionada { Bloqueo auriculoventricular, Aleteo auricular

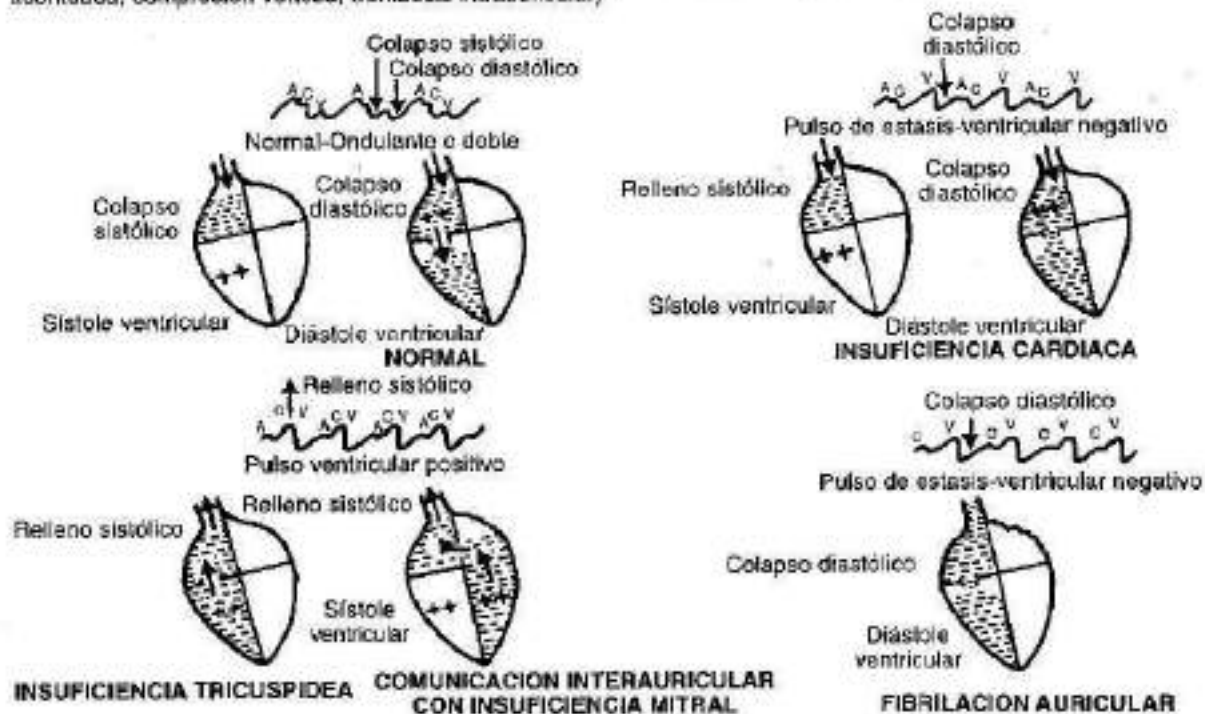
## Notas

1º El pulso venoso sistólico positivo puede hacerse palpable; significa insuficiencia tricuspidéa.

2º El pulso venoso que mueve el lóbulo de la oreja en el enfermo incorporado

## DIFERENCIACIÓN ENTRE EL PULSO ARTERIAL Y VENOSO

1º El pulso venoso disminuye de altura al incorporarse el enfermo. 2º El pulso venoso no se palpa, el arterial, sí. 3º El pulso arterial da un latido único. 4º El pulso venoso puede desaparecer cuando hay gran ingurgitación (insuficiencia cardíaca muy acentuada, compresión venosa, trombosis intraauricular)



# LIPOTIMIAS Y SINCOPES DE ORIGEN CARDIOVASCULAR

Cuadros bruscos de depresión o inhibición de las funciones del sistema nervioso central como consecuencia de una rápida disminución del flujo encefálico (isquemia cerebral)

Lipotimia (del griego *leipain* = faltar y *thymos* = alma): estado caracterizado por palidez, sialorrea, náuseas y vértigo, sin llegar a la pérdida del conocimiento. Síncope (del griego *syn* = con y *koptein* = cortar): pérdida transitoria del conocimiento con atonía muscular y palidez extrema

El síncope vasodepresor o vasovagal se caracteriza por un brusco descenso de las resistencias vasculares periféricas, de la presión sanguínea y de la frecuencia cardíaca. Un estímulo afectivo (emoción violenta, susto) o sensitivo (dolor repentino) suele ser la causa. La posición de pie prolongada favorece el ataque. Debilidad motora, mareo, sensación nauseosa, sudor frío, visión borrosa, pérdida de la conciencia con flaccidez, respiración lenta, profunda y ruidosa, caída tensional pronunciada, bradicardia por acción vagal (vasovaga). Ocasionalmente puede deberse a una excitación del vago por tumores, divertículos esofágicos, etcétera

Colocar al paciente en posición horizontal, con la cabeza baja. A veces son útiles las inhalaciones con sales de amoníaco

Puede presentarse síncope por anoxia cerebral consecutivo a un descenso del gasto cardíaco (síndrome de Stokes-Adams, infarto de miocardio, embolia pulmonar, fase inicial de una taquicardia paroxística, estenosis aórtica, etc.). Cuando la frecuencia cardíaca baja de 20 por minuto, pueden aparecer mareos y síncope con convulsiones o no (síndrome de Stokes-Adams). Sobreviene por trastornos de la conducción auriculoventricular, en el pasaje de un bloqueo parcial a uno total o en el curso de un bloqueo total (disociación auriculoventricular), caso en el que es más grave. El tratamiento del síncope por anoxia cerebral depende de la etiología. En el síndrome de Stokes-Adams se impone la colocación de un marcapaso definitivo. Recuérdese que el Holter permite diagnosticar que las arritmias son causa de síncope

## Lipotimias

- a) De los hipotensos (ver hipotensión arterial)
- b) Del shock (ver cuadro correspondiente)

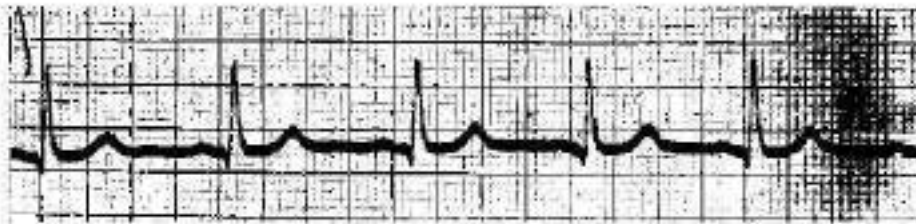El paciente con hipersensibilidad del seno carotídeo presenta una historia con desvanecimientos asociados a períodos de mareo entre los ataques. Diagnóstico fuera del ataque mediante la compresión débil y masaje sobre el seno carotídeo, por espacio de 10-20 segundos. Se estimulará primero de un lado y después del otro, con el enfermo sentado. La estimulación en los ancianos puede, a veces, precipitar accidentes cerebrovasculares. Ocasionalmente, el síncope del seno carotídeo es causado por compresión tumoral. El sulfato de atropina en dosis de 0,40-0,60 mg, 3 o 4 veces al día, generalmente suprime los ataques. Puede emplearse también el sulfato de efedrina 25 mg (3 o 4 veces al día) o bien el sulfato de anfetamina (5-10 mg). Si los ataques se repiten, se puede recurrir a la anestesia de los senos carotídeos o a su deservación

La insuficiencia vertebrobasilar puede producir manifestaciones sincopales, que consisten en mareos seguidos de síncope (como resultado de movimientos bruscos de la cabeza), atribuibles a una insuficiencia de la circulación encefálica. El examen clínico puede arrojar la presencia de soplos vertebrales o subclavios; el estudio de los vasos del cuello es importante para explicar los síntomas de distorción cerebral. *Los accidentes isquémicos transitorios del territorio carotídeo nunca causan síncope*. Hay síncope como consecuencia de anoxemia (cardiopatías congénitas), obstrucción al flujo de salida, miocardiopatía, hipertensión pulmonar o bradi y taquiarritmias. El síndrome de hiperventilación también puede provocarlo

El diagnóstico diferencial entre síncope y epilepsia puede tomarse dificultoso en la práctica médica. El síncope presenta síntomas premonitorios y factores precipitantes. Entre los primeros se citan: debilidad, palidez, sudoración, visión borrosa. Aunque pueden presentarse espasmos clónicos e incontinencia, no es lo común. El enfermo que ha tenido un síncope presenta palidez y frialdad cutánea, y si existe sudoración, es también fría y viscosa, a diferencia del epiléptico inconsciente que suele tener la piel rubicunda o cianótica, y húmeda y caliente. Lo que es característico del síncope es la brevedad de la inconsciencia, con recuperación casi inmediata, mientras que en la epilepsia la recuperación es lenta y va seguida de cefaleas, somnolencia y confusión. Por último el síncope acontece casi exclusivamente en la posición erecta y la epilepsia en cualquier posición. Tomando como referencia a la pérdida de conocimiento como motivo de consulta, en el 65% obedece a cuadros sincopales y es sobre todo de naturaleza vasovagal. En algunos pacientes el diagnóstico diferencial puede resolverse mediante el monitoreo ambulatorio electrocardiográfico y electroencefalográfico continuo

# ARRITMIA RESPIRATORIA

- 1) Debida a la acción del vago sobre el nódulo sinusal
- 2) El corazón se acelera con la inspiración y se retarda en la espiración
- 3) Muy común en los niños. Se intensifica con el sueño
- 4) Suele aparecer en los ancianos. La digital favorece su aparición
- 5) La taquicardia por el esfuerzo la atenúa
- 6) La respiración profunda favorece su aparición
- 7) Puede aparecer en la convalecencia de las enfermedades febriles
- 8) Puede considerarse como signo de corazón sano



## EXTRASISTOLIA

Es una de las arritmias más frecuentes

La extrasístole es un latido anticipado, causado por la contracción que lo antecede

Según su origen pueden ser

- supraventriculares
  - sinusal (difícil diagnóstico)
  - auricular
  - nodal (rara)
- ventriculares (las más frecuentes)

SE DIAGNOSTICAN POR LOS SINTOMAS, EL PULSO Y LA AUSCULTACION  
LA CERTEZA LA PROPORCIONA EL ELECTROCARDIOGRAMA

### SINTOMAS

Muchos pacientes no las advierten. Otros notan una alteración del pulso o una intermitencia. Algunos sólo el latido fuerte posextrasistólico. Si ocurren varias extrasístoles seguidas pueden determinar mareos o vahídos ligeros

En el 50 % de las extrasístolas no existe daño miocárdico evidente. Es un simple trastorno funcional y no necesita tratamiento

En el pulso un latido anticipado o una intermitencia (extrasístole precoz). En la auricular no existe pausa compensadora, en la ventricular sí. En la ventricular, 1º y 2º ruido doblado, en la auricular, no

### SIGNOS

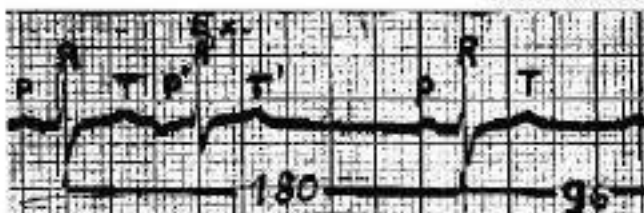Las extrasístoles auriculares suelen ser las mensajeras de la fibrilación auricular. Las extrasístoles ventriculares con taquicardia lo son a su vez de la insuficiencia cardíaca

La corrección de la insuficiencia cardíaca, la normalización de la presión arterial y la eliminación del dolor cardíaco hacen desaparecer en la mayoría de los casos la extrasístola


### TRATAMIENTO

Extrasístoles auriculares: 1) quinidina; 2) procainamida; 3) verapamilo; 4) digital (si insuficiencia cardíaca)  
Extrasístoles ventriculares: 1) amiodarona; 2) mexiletina; 3) disopiramida; 4) quinidina; 5) propranolol

### Extrasístoles auriculares



La extrasístole auricular se muestra por una desviación P anticipada al ritmo sinusal. Aparece habitualmente de forma o tamaño distinto a las demás P. QRS posterior normal



Cuando la extrasístole es muy precoz, el haz de His o los ventrículos no han salido del período refractario y no hay activación ventricular. Son extrasístoles totalmente bloqueadas



Si la extrasístole no es tan precoz puede encontrar sólo algunos grupos musculares de los ventrículos en período refractario. Son extrasístoles parcialmente bloqueadas

## EXTRASISTOLES VENTRICULARES

La extrasístole se origina en uno u otro ventrículo; por esta razón el EC se modifica fundamentalmente en la porción ventricular. Un ventrículo se activa antes que el otro y las curvas aparecen del tipo "monocardiograma", complejos amplios, bifásicos, con la parte final opuesta a la inicial prominente. Unas veces la primera fase será positiva, otras negativa, según la derivación en donde aparecen y según sea el ventrículo derecho o el izquierdo en donde se origine el estímulo. La aurícula respondiendo al ritmo sinusal provoca una desviación P que no tiene respuesta ventricular y se origina una pausa denominada "compensadora" (latido de P preextrasistólico + latido de P posextrasistólico = PP normal x 2)



Extrasístoles "derechas"



Extrasístoles "izquierdas"



**Bigeminismo:** a cada latido normal le sigue un latido precoz. No siempre es debido a la intoxicación digitalica, pero ésta es la causa más frecuente. En esta curva hay certeza de que es ésta la causa por la depresión del ST y el bloqueo auriculoventricular. Su terapéutica consiste en el suministro de sales de K.



**Extrasístoles polifocales:** coexistencia de diferentes clases de extrasístoles. Siempre significa severo daño miocárdico

**Extrasístoles precoces:** cuanto más cerca de la onda T, más serio es el cuadro. Las extrasístoles precoces indican inminencia de arritmias ventriculares más graves

**Extrasístoles apareadas:** dos extrasístoles sucesivas interrumpen al ritmo sinusal. La mínima cantidad de extrasístoles ventriculares sucesivas que se requiere para hablar de taquicardia paroxística ventricular es de tres

### Clasificación de Lown

- Clase 0: ausencia de extrasístoles ventriculares (EV)
- 1a: EV ocasionales (<1/min, <30/h)
- 1b: EV ocasionales (>1/min, <30/h)
- 2: EV frecuentes (>30/h)
- 3: EV polifocales (bigeminismo 3b)
- 4a: EV apareadas (couplets)
- 4b: Salvas de EV (3 o más seguidas)
- 5: EV precoces

El tratamiento de las extrasístoles polifocales o bigeminadas, precoces, apareadas o frecuentes es similar al de la taquicardia ventricular (ver cuadro)

## BRADICARDIAS SINUSALES

La activación del corazón se hace normalmente: nódulo sinusal → aurículas → ventrículos, pero el estímulo nace espaciadamente

### ETIOLOGIA

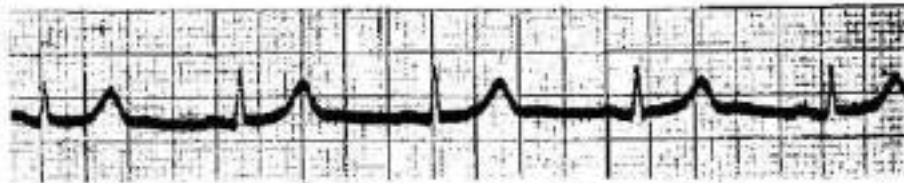Atletas bien entrenados, ancianos con corazón sano, hipervagotonia, cardiosclerosis coronaria, enfermedad del nódulo sinusal, ictericia, mixedema, hipertensión endocraneana, infecciones, medicamentos, hipotermia

### SIGNOS

- 1) Bradicardia 35 a 60 por minuto
- 2) Desaparece con el ejercicio
- 3) Pulso venoso normal muy visible

### SINTOMAS

- 1) Casi nunca los produce
- 2) Si la frecuencia baja de 30 por minuto puede provocar síncope



El EC muestra la secuencia normal de aurículas P y ventrículos QRS, con variaciones pequeñas de las pausas diastólicas (acción vagal). Si la frecuencia es < de 30, administrar isoprotenerol o atropina

## TAQUICARDIAS SINUSALES

Una activación normal pero rápida del corazón (entre 90 y 160)

### ETIOLOGIA

Ejercicio, fiebre, emoción, hipertiroidismo, carditis, insuficiencia cardíaca, intoxicaciones, ansiedad, anemia

### SINTOMAS

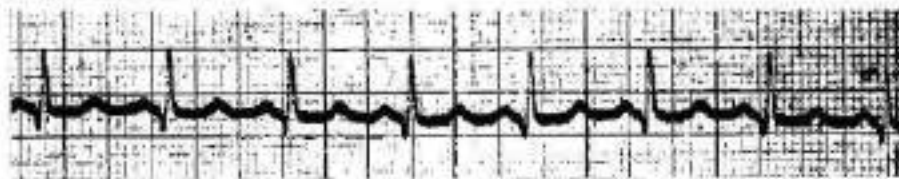- 1) Casi nunca los produce
- 2) A veces palpitaciones

### SIGNOS

Taquicardia 90 a 160 por minuto

### TRATAMIENTO

El de la condición causal



El EC sólo muestra el acortamiento de las pausas diastólicas y las desviaciones P-QRS normales

## TAQUICARDIA PAROXISTICA SUPRAVENTRICULAR

Una brusca aceleración del ritmo cardíaco porque toma el comando del corazón un centro ectópico supraventricular

### ETIOLOGIA

Síndrome de preexcitación  
Cardiosclerosis coronaria  
Valvulopatías (aórtica)  
Cor pulmonar  
Sin cardiopatía demostrable

### SIGNOS

- 1) Taquicardia entre 120 y 250
- 2) Pulso radial regular y pequeño
- 3) Latidos de punta y jugular violentos
- 4) Comienzo y terminación bruscos
- 5) Cede con compresión del seno carotídeo

### SINTOMAS

- 1) Palpitaciones. Ansiedad
- 2) Disnea estenocárdica
- 3) Palidez. Mareos
- 4) Poliuria en o después del ataque

### DURACION DE LOS ATAQUES

Segundos, minutos u horas, raramente días o semanas

### PERIODICIDAD

Al principio una o dos veces por año  
Posteriormente más frecuentes y largos

### EVOLUCION

Los ataques de larga duración llevan a la insuficiencia cardíaca

### TRATAMIENTO PREVENTIVO

Quinidina, 0,20 g después de las comidas, 4 veces al día, durante 3 días seguidos por semana, y los otros 4 días 0,25 mg diarios de digoxina



Sucesión rápida y regular de los complejos eléctricos. La onda P puede ser o no visible, deformada o invertida (taquicardia nodal). Los complejos ventriculares conservan más o menos su forma normal, sin ensanchamiento desmedido del grupo QRS

### TRATAMIENTO DURANTE EL ATAQUE

- 1) Compresión del seno carotídeo
- 2) Prueba de Valsalva
- 3) Si fracasan, verapamilo 5 mg, 1 o 2 ampollas, e.v. lenta. Amiodarona. Quinidina
- 4) Si las drogas fracasan o hay alteración hemodinámica, cardioversión

# TAQUICARDIA VENTRICULAR

Taquicardia originada por una serie consecutiva de extrasístoles ventriculares, 150 a 200 por minuto, raramente más, ocasionalmente menos que esas cifras

## MECANISMO

Por aumento de la velocidad de despolarización del sistema de His-Purkinje, que produce un aumento del automatismo de los marcapasos inferiores

## ETIOLOGIA

**Casi siempre daño miocárdico**

Infarto de miocardio, cardiosclerosis  
Intoxicación digitalica  
Miocardiopatías  
Sepsis, hipoxia  
Cardiopatía hipertensiva  
Rara vez en corazón sano

## SINTOMAS

Palpitaciones  
Angustia  
Dolor mediosternal  
Mareos  
A veces shock

## SIGNOS

Taquicardia de comienzo y terminación bruscos  
Pulso venoso de vez en cuando positivo (coinciden las sístoles auricular y ventricular)  
El 1er. ruido es de vez en cuando más intenso (coinciden las sístoles auricular y ventricular)  
Dedoblamiento permanente de ruidos  
No se detiene por la compresión del seno carotídeo

## DIAGNOSTICO ELECTROCARDIOGRAFICO



## EVOLUCION - PRONOSTICO

Algunos ataques no se detienen si no se tratan eficazmente. El pronóstico es siempre serio

Complejos amplios, bifásicos con QRS muy ancho. A veces es posible observar un ritmo auricular más lento. La onda P aparece periódicamente deformando los complejos ventriculares

## IMPORTANTE

Más del 90 % de los ritmos ectópicos de frecuencia entre 150 y 180 son de origen supra-ventricular. Fibrilación auricular, flutter, taquicardia auricular

## TRATAMIENTO

- 1) Lidocaína al 1% sin epinefrina. Bolo e.v. a razón de 1 mg/kg + el goteo permanente de 100 ml (2 g) en 400 ml de dextrosa al 5% en 24 hs (a 15 macrogotas)
- 2) Quinidina 200 a 400 mg c/2 hs o dosis de carga de 600 a 1.000 mg; no sobrepasar los 2g/día o hasta toxicidad, monitoreando continuamente la duración del QRS
- 3) Difenilhidantoína —100 mg e.v. lento— cada 5 minutos (hasta 1 g). En intoxicación digitalica, droga de elección

## SI LAS DROGAS FRACASAN: cardioversión

En taquicardia ventricular con bloqueo A-V completo no dar depresores cardiacos: cardioversión y marcapaso

# FIBRILACION AURICULAR (FA)

El nódulo de Keith-Fleck pierde su función de marcapaso por la desordenada actividad auricular (+ de 400 x minuto), que produce impulsos de diversa intensidad y de irregular recorrido, provocando contracciones ventriculares rápidas, irregulares y con volumen sistólico disminuido

## MECANISMO

- 1) Aparición de contracciones circulares en el músculo auricular por aumento de la excitabilidad y disminución de la conductibilidad
- 2) Aparición de centros ectópicos en el músculo auricular que originan estímulos anormales a un ritmo elevado que inhibe al marcapaso normal

## ETIOLOGIA

- 1) Enfermedad mitral reumática
- 2) Cardiosclerosis
- 3) Oclusión coronaria
- 4) Hipertiroidismo
- 5) Defectos del tabique auricular
- 6) Corazón pulmonar

## FORMAS CLINICAS

**Paroxística**  
(minutos, horas o días)

**Permanente**  
(de entrada o secundaria a la paroxística)

## SINTOMAS

**Paroxística:** Angustia  
Palpitaciones  
Mareos  
Colapso periférico

**Permanente:** Generalmente inadvertida si el paciente no se toma el pulso. Palpitaciones con el esfuerzo


## SIGNOS

Pulso radial irregular y desigual  
Frecuencia > de 90 por minuto con bradistigmia  
Pulso venoso irregular con relleno sistólico y colapso diastólico. A veces soplo sistólico en la punta por incompetencia funcional de la mitral, debida a alteración del mecanismo del cierre valvular

## COMPLICACIONES

Insuficiencia cardíaca  
Tromboembolismo

## DIAGNOSTICO ELECTROCARDIOGRAFICO



- 1) Ausencia de P (espigas auriculares ectópicas múltiples).
- 2) Ondulaciones en la diástole.
- 3) Desigualdad en la duración de las diástoles

## TRATAMIENTO

La FA con frecuencia ventricular baja en ancianos no necesita tratamiento

La FA con alta frecuencia ventricular necesita siempre tratamiento digitalico

## CONVERSION A RITMO SINUSAL

A) Después de la reparación de la válvula mitral. B) En la insuficiencia cardíaca no compensada con digital. C) En episodios embólicos no controlados con anticoagulantes. D) En el hipertiroidismo controlado con FA persistente. E) Pacientes con corazón sano o cardiopatía cuando persiste la fibrilación por varias semanas. F) Aparición de palpitaciones graves cuando la frecuencia ventricular no disminuye con digital

## METODOS

Quinidina - Amiodarona  
Cardioversión



# BLOQUEOS CARDIACOS

## Trastornos de la conducción auriculoventricular (AV)

Hay muchos grados de retraso en la conducción AV. Este bloqueo puede ser completo, cuando ninguna despolarización de las aurículas genera una activación ventricular, o incompleto, cuando los estímulos están retrasados en el nódulo AV o se encuentran bloqueados alternativamente.

1er. GRADO O AUMENTO DEL INTERVALO PR > DE 0,20"

### ETIOLOGÍA

- 1) Intoxicación digitalica
- 2) Actividad reumática
- 3) Cardiosclerosis
- 4) Miocardiopatías

### DIAGNOSTICO

Se diagnostica por el EC. Se sospecha por la auscultación al oírse un tercer ruido presistólico y una disminución de la intensidad del primer ruido.



### TRATAMIENTO

Es innecesario. Corregir la causa etiológica.

### 2º GRADO O BLOQUEO PARCIAL AV

La conducción del nódulo está significativamente retardada pero no completamente bloqueada; algunas ondas P pueden no ser seguidas de la despolarización ventricular siguiente. Hay dos manifestaciones de bloqueo AV de segundo grado:

a) Bloqueo de Wenckebach (llamado también Mobitz I). Se observa prolongación progresiva del PR hasta que se produce un bloqueo completo y luego se observa retardo; el nódulo AV se repolariza completamente y se recupera el intervalo PR normal. Para calificar el bloqueo parcial se utiliza como numerador el número de sístoles auriculares y como denominador el de las ventriculares; se presenta bloqueo AV 2:1 si hay dos despolarizaciones auriculares para cada activación ventricular.

b) Bloqueo tipo Mobitz II. Hay un bloqueo súbito nodal AV sin una prolongación previa del intervalo PR.

El 2º grado de bloqueo si ocurre de vez en cuando 8:7 - 6:5 origina una intermitencia. Si ocurre regularmente 2:1 - 3:1 produce una bradicardia.

El bloqueo parcial se presume: 1º) por el pulso venoso, mayor número de ondas a que latidos ventriculares; 2º) por la auscultación, ausencia de ruidos al ocurrir la intermitencia.

### ETIOLOGÍA

La misma que en el 1er. grado.

### SINDROME DE STOKES-ADAMS

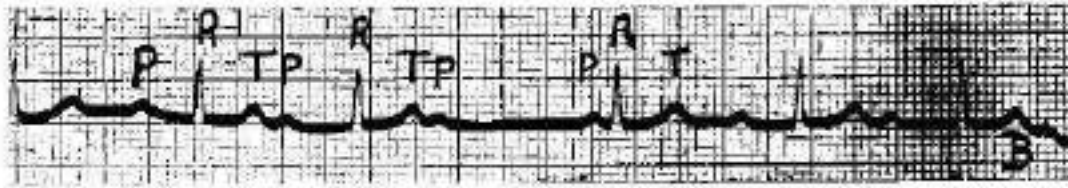Cuando el bloqueo parcial origina una bradicardia inferior a 20 por minuto se produce el síndrome por hipoxia cerebral debido a la bradicardia excesiva: mareos, síncope, convulsiones. Cualquier arritmia que disminuya acentuadamente el flujo sanguíneo central puede causar el síndrome: taquicardia ventricular, fibrilación, etc.

Cuando la bradicardia por bloqueo es inferior a 30 latidos por minuto debe administrarse atropina e isoproterenol para evitar la aparición del síndrome de Stokes-Adams.

Si la terapéutica profiláctica no ha podido evitar la aparición del síndrome de Stokes-Adams debe aplicarse sin pérdida de tiempo un marcapaso.

## TRATAMIENTO DEL SINDROME DE STOKES-ADAMS

- 1) Goteo endovenoso con clorhidrato de isoproterenol (1 mg en 200 ml de glucosa). Adrenalina 0,5 a 1 mg s.c.
- 2) Aplicación de marcapaso externo



El PR aumenta gradualmente hasta que falta una conducción AV. (Bloqueo tipo Wenckebach o Mobitz I)



Bloqueo AV parcial, alternante, periodo 2 a 1. (Bloqueo tipo Mobitz II)

Los bloqueos pueden ser transitorios, permanentes o intermitentes

### 3er. GRADO O BLOQUEO TOTAL AV

Es cuando el núcleo AV se hace completamente refractario a la despolarización (Interrupción completa de la conducción auriculoventricular). No hay correlación entre la despolarización auricular y ventricular. El mantenimiento del ritmo cardíaco depende de la despolarización espontánea del tejido ventricular que late con ritmo propio, 25 a 50 por minuto (ritmo idioventricular)

#### ETIOLOGIA

La misma de los otros bloqueos

#### SINTOMAS

El pulso lento, entre 30 y 50, no provoca síntomas. Si la frecuencia disminuye por debajo de 20, síndrome de Stokes-Adams. Puede ocurrir paro ventricular

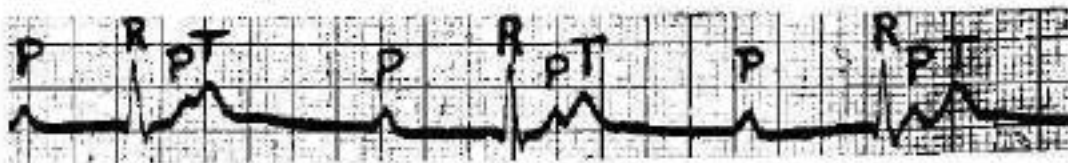#### SIGNOS

- 1) Pulso radial de 35 a 50 permanente
- 2) Pulso venoso. Ondas positivas de vez en cuando por coincidir las sistoles auricular y ventricular
- 3) Acentuación ocasional del 1er. ruido
- 4) En las pausas largas se oyen ruidos auriculares ("sistoles en eco")

#### TRATAMIENTO

El mismo que el de 2º grado. Evitar toda clase de esfuerzos

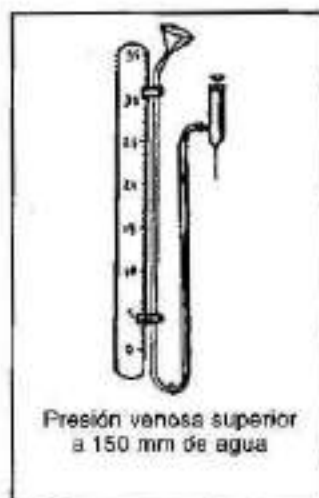
La bradicardia acentuada determina diástoles prolongadas con gran aumento del relleno cardíaco. Puede generarse así una incompetencia mitral



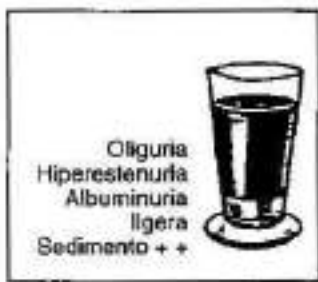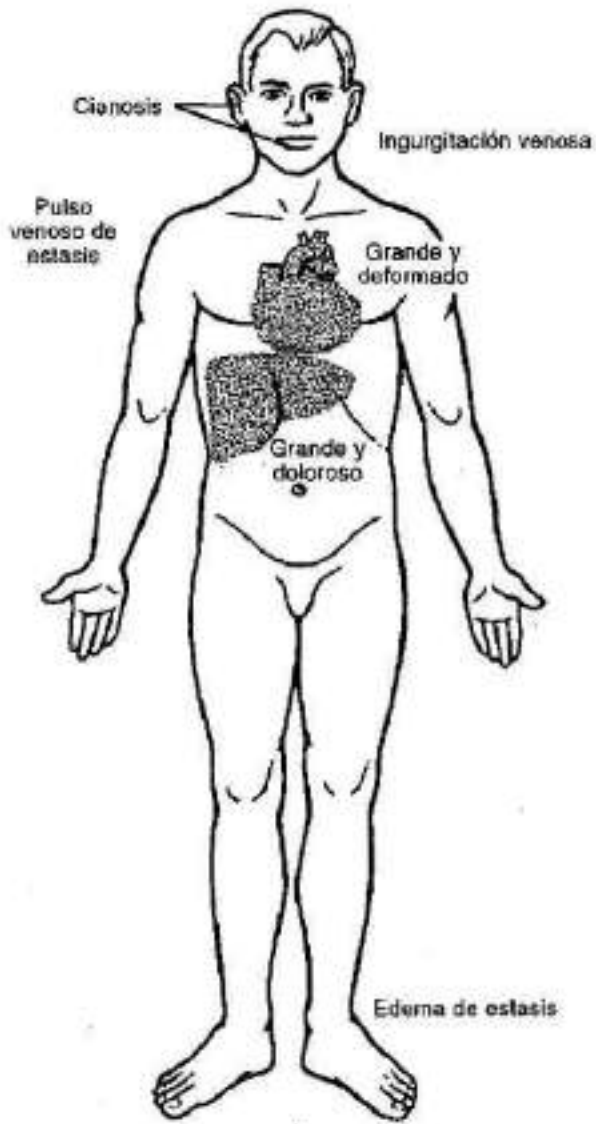
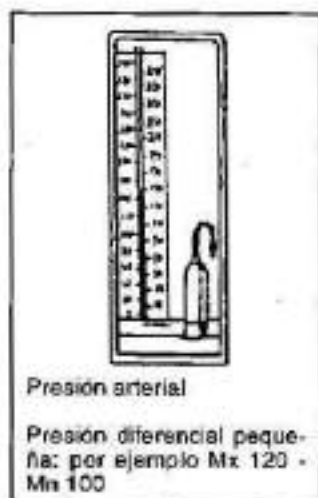
El diagnóstico cierto se hace por el EC, observándose la independencia absoluta entre la P (auricular) y el QRS (ventricular)

# INSUFICIENCIA CARDIACA CONGESTIVA

Predominante del ventrículo derecho



**DISNEA DE ESFUERZO-ORTOPNEA**  
 Cuando existen son debidas a la congestión del pulmón por insuficiencia izquierda o estrechez mitral o si no a una insuficiencia respiratoria por enfisema, etc.



**Ocasionalmente**  
 Trastornos dispnéicos y vómitos. Hidrotórax  
**Terminación**  
 Insuficiencia tricuspídea: ahora el paciente puede acostarse sin disnea y le laten los lóbulos de las orejas y el hígado

**Evolución sintomática**  
 1º Hepatomegalia dolorosa  
 2º Ingurgitación yugular  
 3º Edema  
 4º Cianosis

**ELECTROCARDIOGRAMA**  
 Frecuentemente desviación del eje eléctrico a la derecha; hipertrofia y sobrecarga ventricular derecha o biventricular

**ASPECTO RADIOLOGICO**  
 Muy variable, depende de la afección causal. Agrandamiento y deformación de la sombra cardíaca por agrandamiento del ventrículo derecho. Agrandamiento de las sombras vasculares. Cuando existe enfisema pulmonar, el corazón parece más chico por su posición vertical

Las causas frecuentes de insuficiencia del ventrículo derecho son: enfermedad mitral, enfermedades broncopulmonares crónicas y estrechez congénita de la arteria pulmonar. Pero la más frecuente es la que sobreviene por el aumento de presión en la circulación pulmonar consecutivo a la insuficiencia ventricular izquierda. Causas menos frecuentes: deformidades torácicas, tirotoxicosis, afecciones pericárdicas, defectos septales, taquicardias prolongadas, etc.

# INSUFICIENCIA CARDIACA CONGESTIVA

Predominante del ventrículo izquierdo.

**DISNEA DE ESFUERZO**

**SUEÑO**

Intranquilo, irregular, insomnio  
Casos serios: respiración de Cheyne-Stokes

Disneas paroxísticas

**ASMA CARDIACA**

**DISMINUCION DE LA CAPACIDAD VITAL**

Presión venosa ligeramente aumentada

Taquicardia  
Pulso alterado  
(en los casos graves)

Ocasionalmente

Tos seca de esfuerzo o en decúbito  
Estenocardia de esfuerzo o en decúbito  
Extrasístolia  
Soplo sistólico mitral  
Hidrotórax

**Terminación**

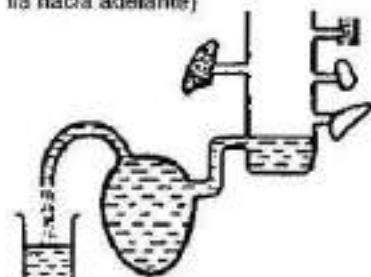
Edema de pulmón  
Insuficiencia congestiva total

**ELECTROCARDIOGRAMA**

No existe característica constante. Depende de la causa provocadora: hipertensión, infarto, etc. Frecuentemente, hipertrofia ventricular izquierda con sobrecarga (ver ECG)

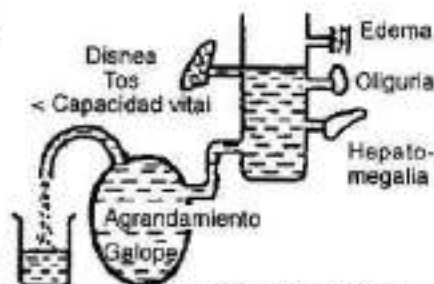**FISIOPATOLOGIA**

La presencia y magnitud de las manifestaciones clínicas son dependientes: 1º) De la disminución del trabajo efectivo de la bomba impelente cardíaca (ley de Starling). 2º) Del aumento de la presión de fin de lleno diastólico > de 10 mm Hg (falla hacia atrás). 3º) De la disminución del volumen minuto < de 3,5 l (falla hacia adelante)



V. minuto > de 4,5 l

Suficiencia cardíaca



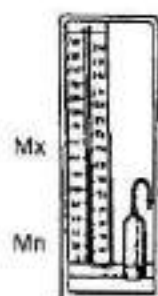
V. minuto < de 3,5 l

Insuficiencia cardíaca

**ORTOPNEA**

Casos avanzados

Congestión hilar  
Ritmo de galope  
Congestión pulmonar bibásica  
Grande y deformado por aumento del arco ventricular izquierdo



Mx

Mn

Presión sanguínea  
Descenso de la Mx pero puede ser alta; por ej.: Mx 160 - Mn 120

Ocurre en los hipertensos, las afecciones valvulares aórticas y la esclerosis coronaria

**Complicaciones de mal pronóstico**

Colapsos periféricos  
Flebotrombosis  
Infartos de pulmón

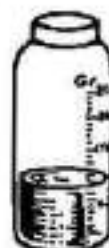**RADIOLOGIA**

Datos importantes. Aumento de las sombras vasculares hilares. Disminución de la claridad pulmonar en la zona perihilar y en las bases pulmonares. Agrandamiento y deformación de la sombra cardíaca

La ingurgitación venosa cervical, el agrandamiento doloroso del hígado y el edema de los tobillos son los primeros signos de que el ventrículo derecho también se está haciendo insuficiente

Nicturia

Oliguria relativa a la poliuria anterior



**TRATAMIENTO**

- 1) Corregir en lo posible la causa etiológica
- 2) Disminuir la actividad según la magnitud de la insuficiencia cardíaca
- 3) Corregir la retención de H<sub>2</sub>O (régimen hiposódico, diuréticos)
- 4) Aumentar la fuerza de contracción cardíaca (digitálicos)
- 5) Conseguir un peso corporal normal

# SINDROME DE INTOXICACION DIGITALICA

## ETIOLOGIA

Intoxicación por sobredosificación digitalica

El aumento de la severidad de la insuficiencia cardiaca puede ser una manifestación de intoxicación digitalica

La anorexia, náuseas o vómitos que aparecen al comenzar un tratamiento con pequeñas dosis se deben más a intolerancia que a intoxicación

## SINTOMAS

Anorexia (80 %)  
Náuseas (80 %)  
Vómitos (50 %)  
Visión coloreada (12 %)  
Confusión mental (12 %)  
Diarrea (6 %)  
Ginecomastia (1 %)

Durante el tratamiento digitalico hay que reconocer si la aparición de síntomas digestivos o arritmias son manifestaciones de la enfermedad o de intoxicación por la droga

## SIGNOS ELECTROCARDIOGRAFICOS

Extrasístolia ventricular politocal (57 %)  
Bigeminismo (33 %)  
Bloqueo auriculoventricular 1er. grado (24 %)  
Extrasístolia ventricular unifocal (15 %)  
Tercergrada paroxística auricular con bloqueo (12 %)  
Bloqueo auriculoventricular 2º grado (12 %)  
Taquicardia paroxística ventricular (10 %)

En el curso de la intoxicación se pueden presentar arritmias de cualquier tipo

En el 75 % los síntomas digestivos y los signos eléctricos aparecen juntos como primera manifestación de intoxicación  
En el 25 % las arritmias o los defectos de conducción son las manifestaciones iniciales

La depresión del segmento ST es signo de efecto digitalico y no de intoxicación

## PREVENCIÓN DE LA INTOXICACION

Tener experiencia en un preparado  
Utilizar digital de rápida eliminación  
Administrar la mínima dosis útil  
Evitar la vía parenteral  
Control del enfermo  
Enseñar a reconocer los síntomas  
Administrar K en los tratamientos prolongados

## FACTORES QUE PREDISPONEN A LA INTOXICACION

Insuficiencia cardiaca en personas de edad avanzada  
Infarto de miocardio reciente  
Amiloidosis  
Miocardiopatía primitiva  
Fibrosis sistólica endocárdica  
Corazón pulmonar  
Insuficiencia renal severa  
Cirrosis hepática

## FACTORES QUE PRECIPITAN LA INTOXICACION

Alteraciones del balance electrolítico del Na y K por:  
Terapéutica diurética intensa  
Dietas hiposódicas prolongadas  
Vómitos - Diarreas  
Uso de sustancias vasopresoras  
Tratamiento con esteroides

## FISIOPATOLOGIA

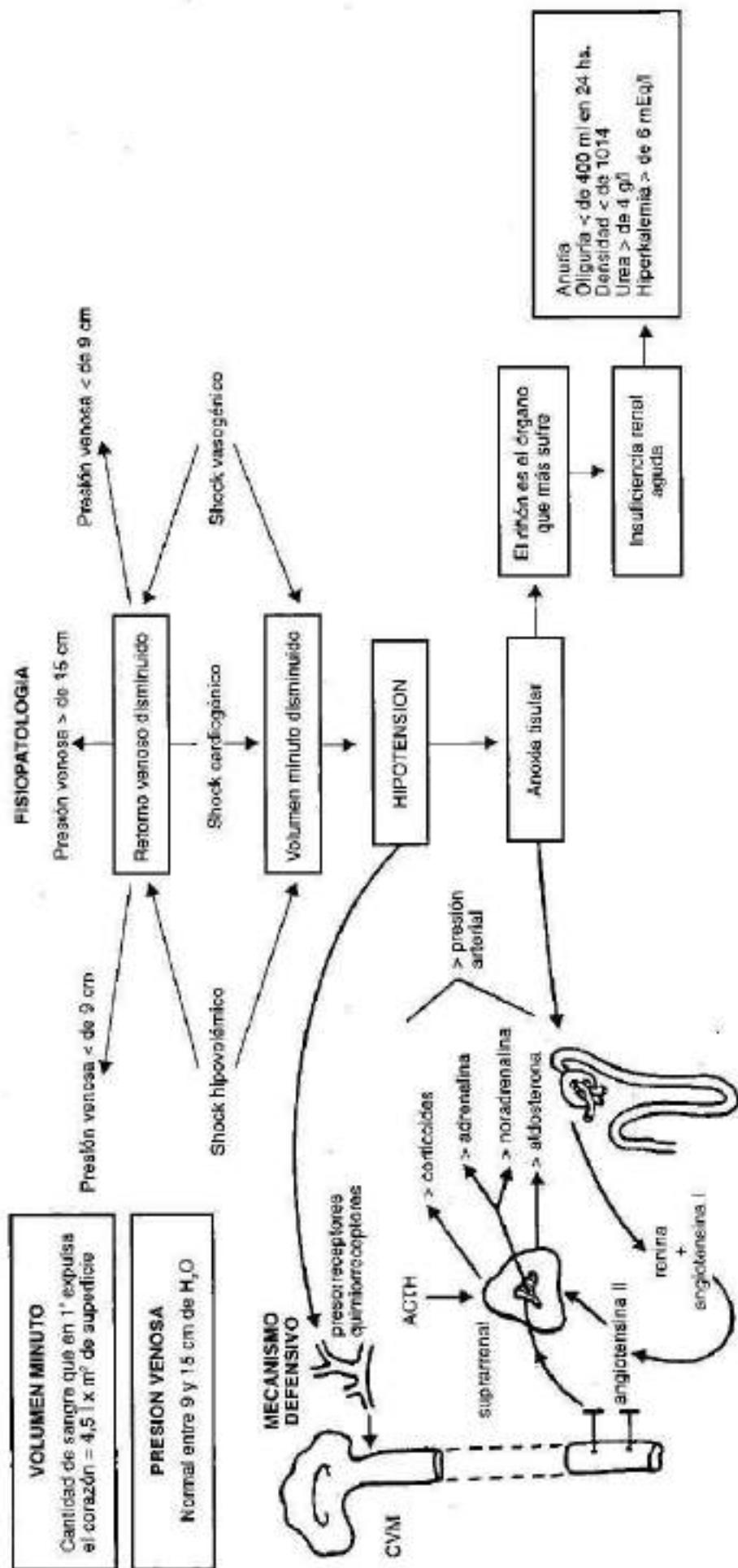
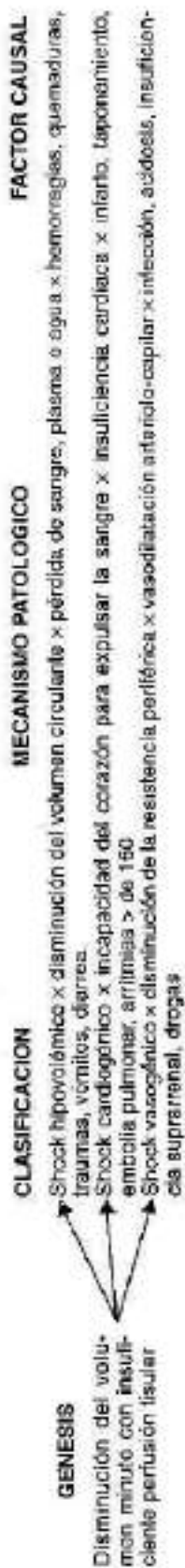La digital facilita la pérdida del K y Na de la fibra cardiaca. La sobredosificación exagera el efecto, aumentando la irritabilidad y deprimiendo la conducción

## TRATAMIENTO

Suspensión de la droga y de los diuréticos. CIK por vía oral o endovenosa. Mexiletina oral 200 mg c/8 horas. El tratamiento endovenoso con lidocaína o difenilhidantoina tiene su indicación en la taquicardia paroxística ventricular o en cualquier arritmia de alta respuesta que ponga la vida en peligro. En casos de severo compromiso del estado hemodinámico, cardiovascular, cardioversión. En arritmias de baja frecuencia pueden administrarse atropina o isoproterenol. Marcapasos indicado en arritmias de baja frecuencia acompañadas de bajo flujo cerebral y refractarias a drogas

# SHOCK (GOLPE) O COLAPSO (CAIDA) CIRCULATORIO

Síndrome constituido por la suma de las manifestaciones del factor causal y de los mecanismos defensivos: debilidad y hasta obnubilación con palidez, transpiración, frialdad o calor, y pulso pequeño y rápido

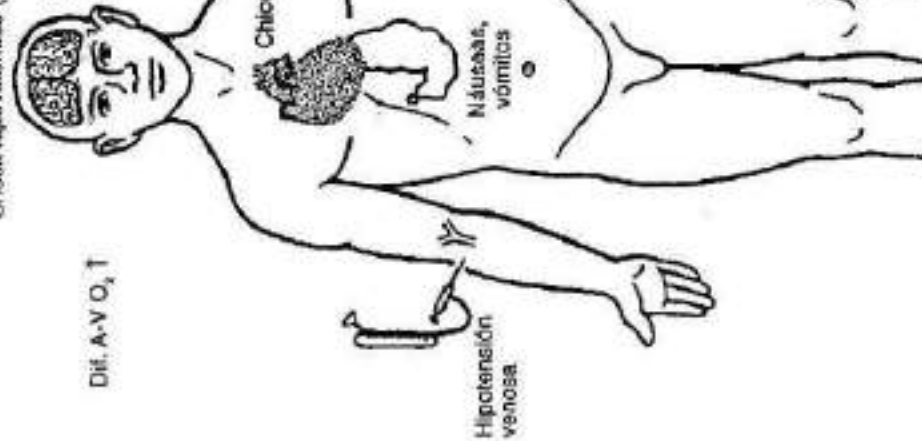


### CUADROS CLINICOS

Shock hipovolémico (frío)

Cerebro: excitación, sopor, coma  
Facies hipocrática

Dif. A-V O<sub>2</sub> ↑

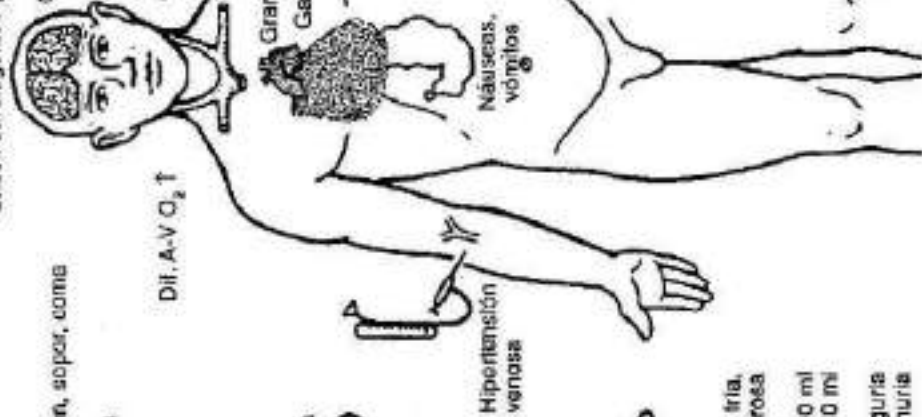


Piel pálida, fría, sudorosa  
1000 ml  
500 ml  
Oliguria o anuria

Shock cardiogénico (frío)

Cerebro: excitación, sopor, coma  
Facies hipocrática

Dif. A-V O<sub>2</sub> ↑

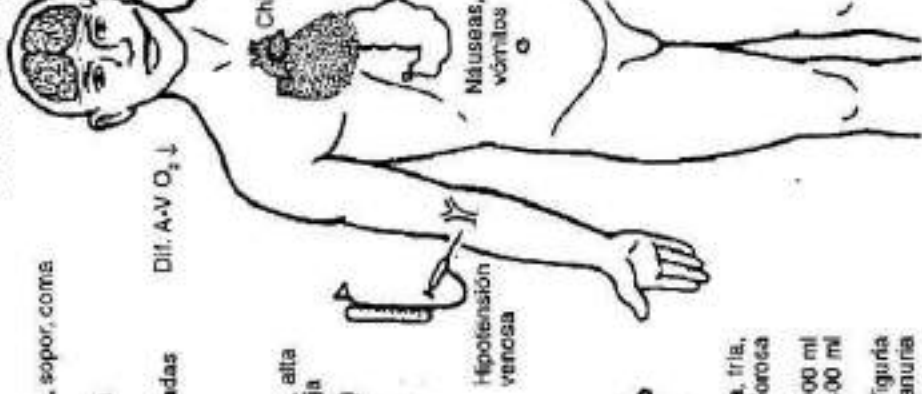


Piel marmórea, fría, sudorosa  
1000 ml  
500 ml  
Oliguria o anuria

Shock vasogénico (caliente)

Cerebro: excitación, sopor, coma  
Facies febril  
Temperatura

Dif. A-V O<sub>2</sub> ↓



Piel pálida, roja, caliente, seca  
1000 ml  
500 ml  
Oliguria o anuria

- 1) Reconocer el shock
- 2) Categorizar una vena
- 3) Determinar el factor causal

**Shock hipovolémico:** Reponer el volumen sanguíneo con el elemento perdido. Eventualmente, inotrópicos  
**Shock cardiogénico:** Corregir la insuficiencia cardíaca (vasodilatadores, inotrópicos, etc.). Reparar la causa de taponamiento (drenaje pericárdico). Suprimir la arritmia (drogas "ad hoc", cardioversión)  
**Shock vasogénico:** Eliminar o drenar el foco séptico. Antibióticos. Expansión y, eventualmente, inotrópicos. Corticosteroides en grandes dosis, tempranamente

### 2º TRATAMIENTO (Insuficiencia renal aguda)

- 1) Mantener un balance de H<sub>2</sub>O adecuado = Reponer la cantidad de orina eliminada + 500 ml de H<sub>2</sub>O
- 2) Aportar un valor calórico suficiente = 100 g de H. de carbono
- 3) Corregir la acidosis. Bicarbonato necesario = 0,3 x el peso del cuerpo x el déficit de mEq de bicarbonato de Na
- 4) Corregir la hipotatemia. Resinas de intercambio catiónico (Kayexalate) = enemas a retener (80 g en 300 ml de H<sub>2</sub>O, una o dos veces)

### DIALISIS EXTRACORPÓREA

Anuria > de 6 días, K<sup>+</sup> > de 7 mEq/l. Urea > de 4gr/l

# ANGINA DE PECHO

Sensación de opresión o dolor en la región esternal debido a una isquemia transitoria del miocardio

## ETIOLOGIA

Aterosclerosis coronaria. Factores de riesgo de la aterosclerosis coronaria: diabetes, obesidad, hipertensión arterial, hiperlipidemia, sexo masculino, menopausia y edad. Excepcional antes de los 30 años

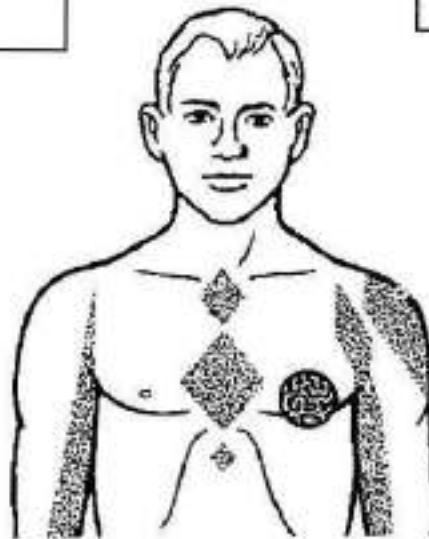
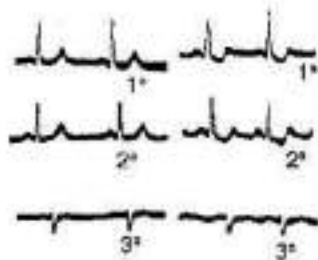
Los dolores en la región mamaria izquierda (región poética del corazón) no son debidos a la angina de pecho



## SINTOMA CAPITAL

Opresión o dolor fuerte o débil en la región esternal, sólo algunas veces irradiado al brazo izquierdo, más raramente a los dos brazos, la espalda, el cuello, la mandíbula

Duración: algunos minutos. Raramente se acompaña de sensación de muerte. El dolor cede rápidamente con reposo y nitritos sublinguales. Provocadores del dolor más frecuentes: marcha, esfuerzos, emociones, frío



## RAYOS X

Tampoco existe un signo radiológico patognomónico de la angina de pecho. A menudo, la forma y el tamaño del corazón y de la aorta son normales.

## ELECTROCARDIOGRAMA

No existe un signo electrocardiográfico característico de la angina de pecho. Muchos anginosos tienen el EC normal. Una depresión del segmento RS-T espontánea o provocada por el ejercicio (ergometría) es dato a favor de angina de pecho. También lo es la presencia de signos eléctricos de daño miocárdico. Las derivaciones torácicas pueden demostrar alteraciones que no aparecen en las derivaciones comunes

## CLASIFICACION SEGUN SU CAPACIDAD FUNCIONAL (N.Y.H.A.)

- Grado 1: Angor a grandes esfuerzos
- Grado 2: Angor a esfuerzos moderados
- Grado 3: Angina a mínimos esfuerzos
- Grado 4: Angina en reposo



### CLASIFICACION SEGUN EL GRADO DE EVOLUTIVIDAD

- 1) **Angor estable:** dolor precordial característico que no varía en su clase funcional en los últimos tres meses de enfermedad
- 2) **Angor inestable:** la angina que apareció en el último mes ha empeorado en ese lapso
  - a) *Angina de reciente comienzo:* dolor anginoso de menos de tres meses de aparición; se desconoce si va a evolucionar a un angor progresivo o va a pasar a ser un angor estable
  - b) *Angor progresivo:* aumento en el número, duración e intensidad de los episodios, cada vez con menores esfuerzos. El 20 % progresa al infarto
  - c) *Angor profundado:* dolor de 10 a 30 minutos de duración. No tiene cambios electrocardiográficos de infarto ni elevación enzimática. Responde mal a los nitratos
  - d) *Angina de Prinzmetal:* aparece sin causa clara, frecuentemente en el reposo. El electrocardiograma muestra supradesnivel del segmento ST o cambios en la onda T. Clásicamente se dice que su etiología es el vasoespasmismo coronario. Evoluciona al infarto en el 50 % de los casos
  - e) *Angor post-IAM:* aparece desde 24 horas hasta tres meses con posterioridad al evento agudo. Por lo general se termina de necrosar un área incompleta de necrosis
  - f) *Isquemia aguda persistente:* aparición de una o a lo sumo dos crisis de angina típica de más de 10 minutos de duración, con inversión isquémica de la onda T por lo menos en dos derivaciones, sin cambios del complejo QRS y con enzimas séricas normales o con una elevación de hasta el 50 %

La aparición del dolor opresivo inodocosternal, con el esfuerzo, es el mejor signo diagnóstico de angina de pecho.

### DIAGNOSTICOS DIFERENCIALES

Pericarditis aguda, disección aórtica, prolapso de válvula mitral, extrasístolas, neumonía, atelectasia, TEP, neumotórax espontáneo, pancreatitis, colecistitis, esofagoespasmos, hernia hiatal, úlcera gastroduodenales, síndrome de Tietze, herpes, emoción (ansiedad)

Todos los procesos dolorosos que afectan el plexo cervicobraquial pueden simular, aunque groseramente, al dolor anginoso; asimismo, las luxaciones y artritis esternocostales

La angina de pecho suele ser la precursora del infarto de miocardio. Muchas veces la angina de pecho es la única manifestación clínica evidente de un infarto de miocardio. Los demás signos pueden pasar inadvertidos por su poca intensidad (fiebre, leucocitosis), por no presentarse (shock, insuficiencia cardíaca) o por no ser bien explorados (no obtener todas las derivaciones torácicas en el EC)

### TRATAMIENTO


*Del acceso doloroso:* reposo y administración de dinitrato de isosorbida por vía sublingual. *De fondo:* supresión del tabaquismo. Ansiolíticos o sedantes menores. Corrección ponderal. Modificación de las condiciones de vida. Beta-bloqueantes, antagonistas del Ca, nitratos de acción prolongada, corrección de la hiperlipemia

# INFARTO DE MIOCARDIO

## ETIOLOGIA



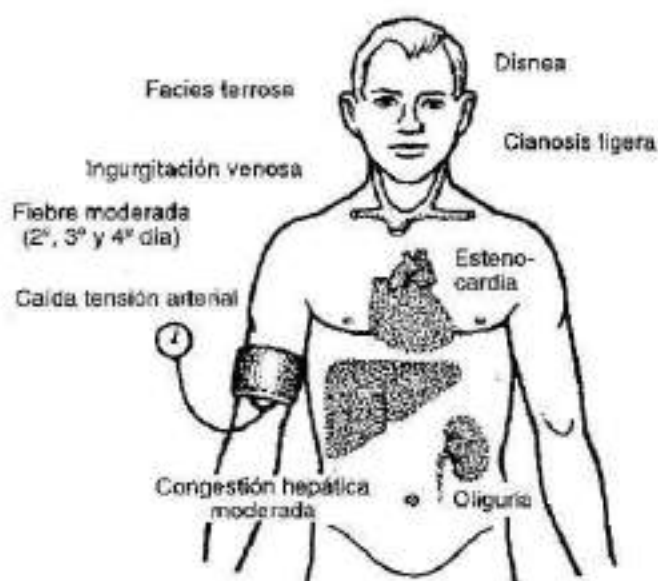
## SINTOMATOLOGIA INICIAL LLAMATIVA



Cualquiera de estos tres síntomas puede ser poco aparente o faltar o, al contrario, ser tan intenso que haga pasar inadvertidos a los otros

Ocasionalmente el infarto de miocardio se inicia como una indigestión aguda (vómitos y shock); forma gastrocardioanginosa. Otras veces se inicia con edema pulmonar con poco o ningún dolor

## PERIODO DE ESTADO



Primeros días { Leucocitosis polinuclear (10 a 15.000)  
Eritrosedimentación acelerada

Aumento de enzimas (ver Semiología)

## Ocasionalmente

Frotes pericárdicos (primeros días)  
Extrasístola o fibrilación auricular u otras arritmias

## ELECTROCARDIOGRAMA

Es característico. Muestra sobre elevación del segmento ST y Q profunda de acuerdo con la localización del infarto

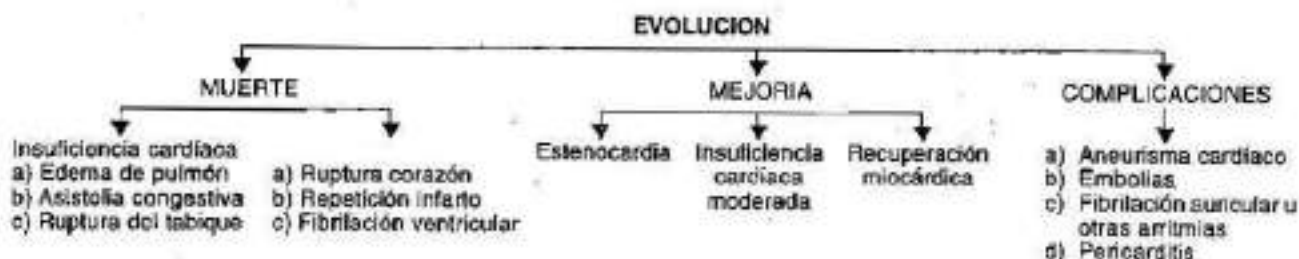
Denominación	Derivaciones involucradas
Septal	V <sub>1</sub> - V <sub>2</sub>
Anteroseptal	V <sub>1</sub> a V <sub>4</sub>
Lateral	V <sub>5</sub> - V <sub>6</sub>
Anterolateral	V <sub>2</sub> a V <sub>6</sub>
Anterior extenso	V <sub>1</sub> a V <sub>4</sub> , D <sub>1</sub> a V <sub>2</sub>
Posterior	R alta en V <sub>1</sub> - V <sub>2</sub> , Q en V <sub>6</sub>
Posterolateral	V <sub>5</sub> a V <sub>6</sub>
Lateral y lateral alto	V <sub>5</sub> - V <sub>6</sub> , D <sub>1</sub> y AVL

Con el tiempo el ST vuelve a la línea basal, apareciendo luego una inversión de T  
Un 20 % de los infartos no dan curvas características por la preexistencia de bloqueos de rama u otros daños miocárdicos  
El derrame pericárdico que ocurre algunas veces puede alterar el EC

La estenocardia, la pericarditis, la fiebre, la leucocitosis, la eritrosedimentación acelerada, la caída de la tensión arterial, las alteraciones eléctrica y enzimática y, cuando existen, las arritmias, son debidas al infarto. Los restantes signos son atribuibles a la insuficiencia cardíaca cuando está presente

En las primeras horas de evolución de un infarto existen múltiples signos que permiten clasificar a los distintos grupos en pacientes de alto y de bajo riesgo. El índice de Peel es un resumen de historia clínica que contempla edad, sexo, antecedentes y complicaciones como falla de bomba (shock, insuficiencia cardíaca), alteraciones electrocardiográficas y arritmias. Se ha comprobado que la mortalidad guarda estrecha relación con los subgrupos de Peel y varía entre 0,7 % para el grupo 1 y 58 % para el grupo 4.

Índice de Peel	
Factores	Puntaje
<b>a) Edad y sexo</b>	
Varones - 64 años o menos	0
85 años o más	3
Mujeres - 64 años o menos	2
65 años o más	3
<b>b) Historia previa</b>	
Angina de pecho	1
Infarto de miocardio	6
Otra enfermedad cardiovascular	3
<b>c) Shock</b>	
Mínimo	1
Moderado	5
Grave	7
<b>d) Insuficiencia cardíaca</b>	
Mínima	1
Grave	4
<b>e) Cambios electrocardiográficos</b>	
Segmento ST-T	1
QR	3
QS o bloqueo de rama	4
<b>f) Ritmo cardíaco</b>	
Sinusal	0
Arritmia	4
<b>Grupos de acuerdo con el puntaje total</b>	
<b>Grupo</b>	<b>Puntaje</b>
1	1 - 8
2	9 - 12
3	13 - 16
4	≥17



#### SIGNOS DE MAL PRONOSTICO

Insuficiencia cardíaca intensa y precoz. Dolor subesternal intenso y persistente. Shock duradero. Fiebre alta y persistente. Leucocitosis persistente. Electrocardiograma, bajo voltaje y muy deformado o bloqueo total auriculoventricular. Taquicardia paroxística ventricular.

#### TRATAMIENTO INMEDIATO

- 1) Aliviar dolor (analgésicos habituales; eventualmente morfina o Demerol, 1/2 a 1 ampolla i.m.)
- 2) Si hay shock pronunciado: manejarse en base a PVC y PCP, Nitritos orgánicos, Nitroprusiato, Dopamina o isoproterenol
- 3) Si hay edema agudo de pulmón sentar al enfermo. Ligaduras en los miembros. Nitritos. Diuréticos. Inhalaciones con oxígeno y alcohol
- 4) Si hay extrasístoles ventriculares frecuentes (Xylocaina)
- 5) Si hay taquicardia paroxística ventricular (Xylocaina endovenosa. Cardioversión)
- 6) Si hay bloqueo A/V completo con síndrome de Stokes-Adams (aplicar marcapaso)
- 7) Si hay fibrilación ventricular utilizar desfibrilador externo
- 8) Si hay paro cardíaco: masaje a tórax cerrado, etcétera
- 9) Tratamiento fibrinolítico precoz

# HIPERTENSION ARTERIAL

## ETIOLOGIA

### A: Primitiva o esencial

### B: Secundaria a

- I. **Enfermedades renales:** a) nefritis difusas; b) pielonefritis; c) riñón poliquístico; d) amiloidosis; e) nefropatía gravídica; f) nefropatía saturnina; g) infarto renal; h) tumor renal; i) anomalías renales; j) periarteritis nudosa; k) lupus eritematoso; l) tromboangiítis obliterante; m) nefritis radiogénica
- II. **Enfermedades cardiovasculares:** a) coartación de la aorta; b) insufi-

ciencia cardíaca; c) fístula arteriovenosa

III. **Enfermedades endocrinas:** a) feocromocitoma; b) síndrome de Cushing; c) acromegalia; d) tumores suprarrenales y del tino

IV. **Enfermedades del sistema nervioso:** a) hipertensión endocraneana; b) estados ansiosos; c) poliomiélitis

V. **Enfermedades hemáticas:** poliglobulia roja de Vaquez-Osler

VI. **Enfermedades del metabolismo:** obesidad, gota

## PATOGENIA

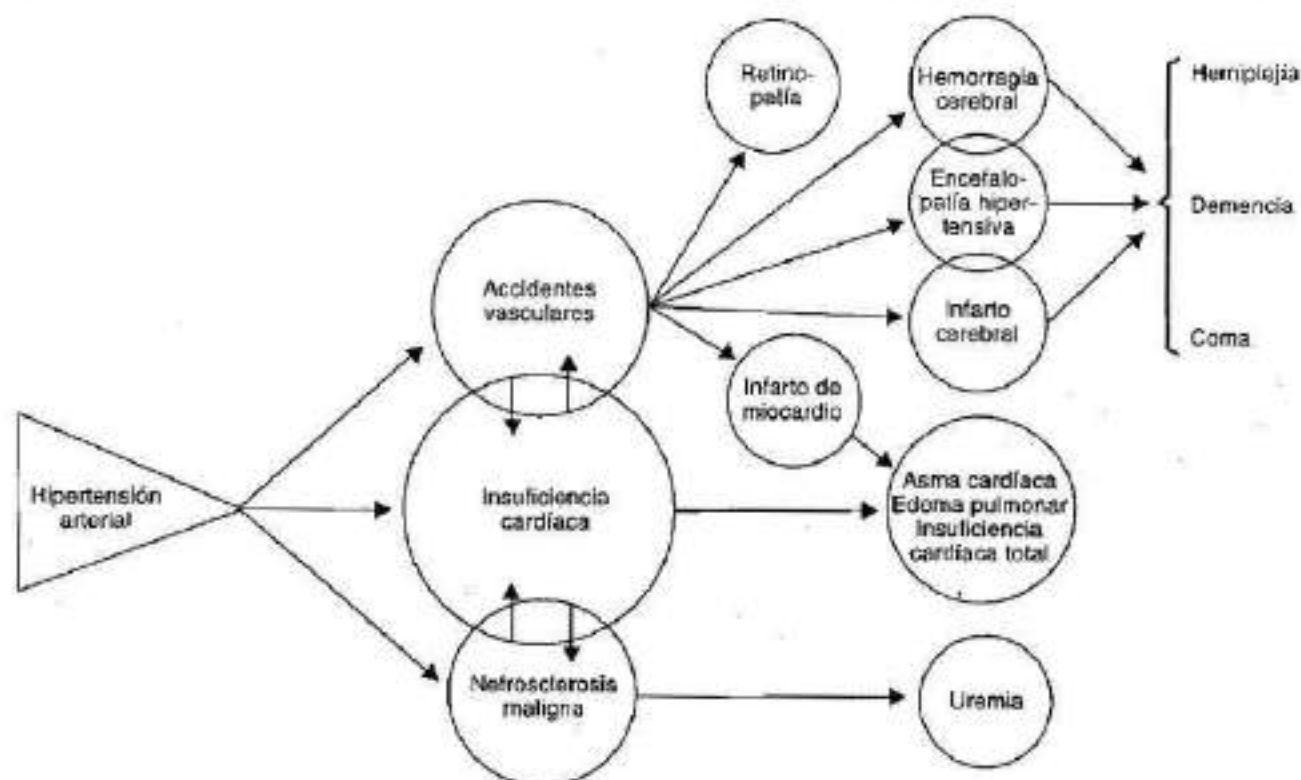
El mecanismo fundamental de la hipertensión arterial es un aumento de la resistencia periférica por constricción arteriolar, como resultado de defectos enzimáticos, defecto en la inactivación de la angiotensina o aumento del sodio en la pared arteriolar, y un aumento de la fuerza de contracción miocárdica. Intervienen asimismo factores neurogénicos (modificaciones en el nivel de excitación de los senos carotídeos y aórticos a los estímulos de los barorreceptores) y renales (aumento de la reabsorción de sodio, alteración en la función renal). Algunos factores son hereditarios o constitucionales.

La iniciación de la hipertensión antes de los 25 años o después de los 50 hace sospechar una forma secundaria

### Signo fundamental

Aumento de la presión sistólica sobre 160 mm Hg o de la tensión diastólica sobre 95 mm Hg o de ambas a la vez (lo más frecuente)

El registro de la tensión debe hacerse en ambos brazos (dos veces en cada uno, con un intervalo de 2 minutos)



## ESQUEMA DE LA SUERTE QUE PUEDE CORRER UN HIPERTENSO ARTERIAL

### Evolución

Al principio, a veces por meses o años, la hipertensión arterial no produce síntomas. Luego, su mantenimiento o su aumento provocan: a) por exceso de trabajo y esclerosis de los vasos coronarios, cardiopatía hipertensiva; b) por vasoconstricción arteriolar y esclerosis secundaria de los vasos encefálicos, encefalopatía hipertensiva; c) menos frecuentemente, por acentuación de la isquemia renal (vasoconstricción y esclerosis), insuficiencia renal (uremia); d) por vasoconstricción arteriolar, esclerosis e isquemia puede provocar sufrimiento en la mayoría de los órganos, especialmente la retina (retinopatía hipertensiva)

# CORAZON PULMONAR AGUDO

Sobrecarga e insuficiencia aguda del ventrículo derecho por bloqueo brusco del 60 % al 85 % de la circulación pulmonar, a causa de embolia o trombosis de la arteria pulmonar

**Ingurgitación venosa**  
Pulso venoso positivo (si se produce insuficiencia tricúspida)

**Disnea intensa**

**Cianosis o lividez**

**Dilatación de la arteria pulmonar**  
Latido positivo  
Frémido sistólico  
2º ruido intenso  
Soplo sistólico } 2º espacio intercostal izquierdo

**Dolor retroesternal**  
**Taquicardia**  
**Ritmo de galope**

**Hipotensión arterial**  
**Hipertensión venosa**

**Hepatomegalia dolorosa**

**Infarto de pulmón**  
Puntada de costado  
Expectoración hemoptoica  
Fiebre  
Leucocitosis  
Eritrosedimentación acelerada, etc.

**Signos radiológicos**  
Sombras típicas o signo de Westermark o derrame pleural

El infarto de pulmón se instala muchas horas después de ocurrida la embolia o trombosis de la pulmonar

La insuficiencia cardíaca congestiva explica la hepatomegalia dolorosa, la ingurgitación e hipertensión venosa, la oliguria, etc.

El EC es importante para el diagnóstico diferencial con el infarto de miocardio

<p>Signos iniciales (duran pocas horas, a veces hasta 12 o 24)</p> <p>Desviación a la derecha del eje eléctrico con S<sup>1</sup> y S<sup>2</sup> anchas y de poca profundidad Unión ST<sup>1</sup> y ST<sup>2</sup> deprimidas. Segmento ST<sup>1</sup> ST<sup>2</sup> en declive ascendente</p>	<p>Signos ulteriores</p> <p>Las S<sup>1</sup> y S<sup>2</sup> que eran anchas se hacen angostas, restableciéndose el tiempo normal de conducción intraventricular Continúa el declive ascendente del segmento ST<sup>1</sup> y ST<sup>2</sup> Q<sup>2</sup> profunda con T<sup>2</sup> negativa</p>	
---	---	--

Posteriormente

Los signos eléctricos pueden ser poco marcados, reduciéndose a una desviación S<sup>1</sup> profunda, que desaparece más o menos rápidamente. Otras veces dichos signos son muy parecidos a los del infarto de cara posterior del ventrículo izquierdo. La obtención de varias derivaciones torácicas es de gran utilidad. Véase el capítulo de patentes eléctricas en la sección Electrocardiografía

## COMENTARIO

La tromboembolia pulmonar (TEP) no siempre produce un corazón pulmonar agudo, ni tampoco un infarto de pulmón. A veces, la TEP se reduce a provocar dolor torácico retroesternal, por distensión de la arteria pulmonar o por insuficiencia coronaria aguda. Otras veces provoca síncope, disnea paroxística, edema agudo de pulmón o fibrilación auricular paroxística. Un colapso vascular periférico, sin causa aparente, suele ser también la manifestación de una TEP. Por regla general, aparece fiebre (medida en el recto), taquicardia y taquipnea. El hecho de no comprobarse clínicamente trombosis de miembros inferiores no descarta el diagnóstico de TEP, ni el de corazón pulmonar agudo, ni el de infarto de pulmón. El 50 % de las trombosis venosas de miembros inferiores pasan inadvertidas, no dan síntomas ni signos que permitan su reconocimiento. Conviene recordar que muchas muertes súbitas o rápidas como insuficiencias cardíacas irreductibles son debidas a TEP

## ETIOLOGIA

Ordinaria: embolia de flebotrombosis de miembros inferiores. Menos frecuentes: embolia por fibrilación auricular o por infarto miocárdico. Embolia grasa por fractura ósea. Excepcionales: embolia de meconio (embarazo). Eventración torácica (hernia diafragmática). Asma bronquial fulminante. Perforación de aneurisma en la arteria pulmonar

## TRATAMIENTO

Médico: heparina en infusión continua endovenosa o por bolo. Luego continuar con anticoagulantes orales. Tratamiento trombolítico con estreptoquinasa. Oxígeno. Analgésicos. Tratamiento del shock. Quirúrgico: interrupción de la vena cava inferior mediante técnicas de obstrucción extrínseca o intraluminales (dispositivo de Mobin-Udin). Embolectomía pulmonar (este procedimiento es de excepcional realización)

# CORAZON PULMONAR CRONICO

Recargo de trabajo del ventrículo derecho por trastornos respiratorios conduciendo a la insuficiencia cardíaca congestiva (predominante de dicho ventrículo). Cuando la cianosis es muy pronunciada se habla de **cardíacos negros** o enfermedad de Ayerza.

## PATOGENIA

Hipertensión de la circulación pulmonar. Hipoventilación alveolar. Hipervolemia excesiva. Trastorno del trabajo sistólico del ventrículo derecho por pérdida de la elasticidad pulmonar.

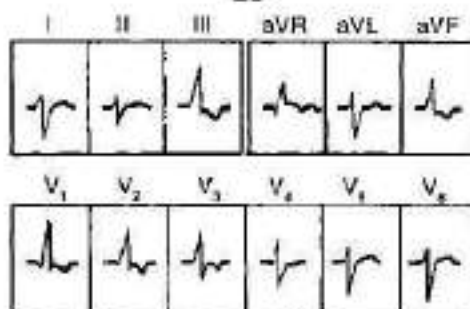
## ETIOLOGIA

La más frecuente es el enfisema pulmonar obstructivo crónico, cualquiera que sea su causa y esté o no complicado con fibrosis pulmonar. Mucho menos frecuentes son las fibrosis consecutivas a silicosis, berliosis o lesiones granulomatosas (sarcoidosis, etc.). Las fibrosis localizadas no provocan hipertensión pulmonar. Las tromboembolias pulmonares repetidas pueden ser causa.

## SIGNOS Y SINTOMAS

Iniciales. Debidos a la enfermedad pulmonar. La disnea y la cianosis precoces son de origen pulmonar. Luego se acentúan por la insuficiencia cardíaca congestiva.

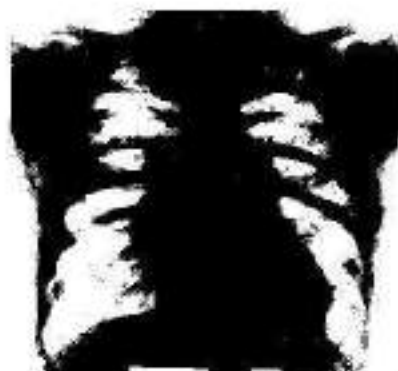
## EC



## EVOLUCION

Primer periodo (que puede durar años). Signos radiológicos y electrocardiográficos de hipertrofia del ventrículo derecho.

Fase final: insuficiencia cardíaca congestiva de tipo derecho con acentuación de la disnea y la cianosis.



## RADIOGRAFIA

Se comprueba la afección pulmonar o torácica, e hipertrofia o agrandamiento del ventrículo derecho, primero con aumento del cono de estrijo, infundíbulo de la pulmonar, y luego global.

Desviación del eje eléctrico a la derecha por hipertrofia del ventrículo derecho. Patente eléctrica más frecuente.



La primera oblicua con relleno esofágico muestra bien agrandado el arco de la arteria pulmonar.

## TRATAMIENTO

- I) Tratar la enfermedad respiratoria causal, si es posible
- II) Respiración asistida
- III) Prevenir y curar infecciones de las vías respiratorias
- IV) Vaporizaciones con broncodilatadores
- V) Sangrías, previa información del hematocrito
- VI) Reposo, diuréticos, digital, dieta alimentaria, como en cualquier insuficiencia cardíaca congestiva

# HIPOTENSION ARTERIAL

(Enfermedad o síndrome hipotensivo)

Un síndrome relativamente frecuente, bastante molesto y, por regla general, poco grave

I

## Hipotensión arterial crónica

(Hipotensión esencial, primaria, idiopática o constitucional)

Signo fundamental: Presión sistólica inferior a 100 mm Hg, crónicamente

### Etiopatogenia

Disminución de las resistencias vasculares periféricas, de naturaleza idiopática o secundaria

### Formas asintomáticas

El paciente es descubierto ocasionalmente o por haber sufrido un vahído o una hipotimia estando en ayunas, después de una permanencia de pie prolongada, en una aglomeración, en un lugar muy caliente y húmedo o a raíz de una emoción

### Hipotensión secundaria

Descartar ante todo la hipotensión arterial secundaria a enfermedad de Addison, tuberculosis pulmonar, infecciones crónicas, focos sépticos, estrechez aórtica, insuficiencia cardíaca, anemia, desnutrición, hipotiroidismo, congestión de los órganos pélvicos, hemorroides, etc.

### Síntomas y signos

Cansancio fácil, tendencia a estar en cama, palpitaciones, respiración corta, ocasionalmente mareos ligeros, dolores precordiales, irritabilidad. Con frecuencia se los considera neurasténicos. Todos estos síntomas pueden faltar, apenas insinuarse o ser pronunciados

II

## Hipotensión arterial ortostática

La hipotensión ortostática es una reducción de la presión arterial sistólica de al menos 20 mm Hg o de la diastólica de al menos 10 mm Hg, dentro de los 3 minutos de la adopción de la posición erecta. Esta caída de la presión arterial puede demostrarse recurriendo al *Tilt-test*, que consiste en variar la posición del individuo en una angulación de al menos 60°. La hipotensión, que puede ser causa de síncope, es el resultado del brusco llenado de sangre a nivel de las extremidades inferiores y vísceras, como consecuencia, a su vez, de la pérdida de los reflejos compensadores de vasoconstricción periférica. Las principales causas de hipotensión ortostática son: a) *ocasional*, tras largo tiempo de permanencia en cama, en el estado de embarazo, en el ayuno prolongado y la intoxicación alcohólica aguda; b) *neuropatías periféricas* (síndrome de Guillain-Barré, polineuropatía autonómica pura, polineuritis diabética, alcohólica y por amiloidosis); c) *medicamentosa* (medicación antihipertensiva —guanetidina, pargilina, prazosin, fenoxibenzamina, fenclonamina, alfa-metil dopa, clonidina, labetalol—, tiazidas y otros diuréticos, fenotiacinas —clorpromazina—, antidepresivos tricíclicos —amitriptilina, imipramina—, butirofenonas —haloperidol—, barbitúricos, levodopa, bromocriptina y antihistamínicos); d) *insuficiencia autonómica primaria* (hipotensión ortostática idiopática, síndrome de Shy-Drager, hipotensión ortostática familiar y disautonomía familiar o síndrome de Riley-Day); e) *depleción del volumen intravascular* (hemorragias, diarreas, diuresis excesiva, vómitos persistentes). Otras causas de hipotensión ortostática están dadas por la existencia de venas varicosas y en pacientes postsimpaticectomizados. En personas de 75 o más años la incidencia de hipotensión ortostática es del 30 al 50 %



Tratamiento de Mac Lean, Allen y Magath para la hipotensión ortostática. Se hacía dormir al paciente con la cabeza en alto, colocando la cabecera de la cama sobre sillas de altura común y una almohada dura debajo de las rodillas para evitar el deslizamiento (valor histórico). Hoy simplemente se eleva la cabecera de la cama. Son beneficiosas la hidrocoortisona, la efedrina, la indometacina y la clonidina

### Síndrome de hipotensión ortostática

- 1º Caída de la tensión arterial en la posición de pie, a veces hasta ocurrir lipotimias o síncope
- 2º Dificultad para transpirar, o ausencia de transpiración (casos serios)
- 3º Aumento de las molestias en el verano
- 4º Bradicardia o falta de aceleración cardíaca al ponerse de pie; otras veces ocurre, en cambio, una taquicardia desproporcionada
- 5º Poliuria en el decúbito
- 6º Nerviosismo o aun síndrome neurasteniiforme
- 7º Impotencia
- 8º Vahídos o lipotimias por emociones, exposición al calor, pérdida de sangre, traumatismos ligeros u otras causas aparentemente insignificantes

### Diagnóstico

Cuando se comprueba alguno de los síntomas mencionados realizar la *prueba de Flack*

Esta consiste en hacer soplar al paciente en la posición de pie, para mantener una columna de mercurio (como la de un esfigmomanómetro) a 40 milímetros de altura, reteniendo una aspiración prolongada. Los afectados de hipotensión ortostática presentan a los diez segundos más o menos un empequeñecimiento del pulso, caída de la presión arterial y, frecuentemente, mareos o lipotimias.

El TTR-test es el método que se utiliza hoy en día para el estudio de la hipotensión ortostática

### TRATAMIENTO

- I Hipotensión arterial crónica: Hipertensores por vía oral, Alzaton (fenilefrina), 10-15 gotas dos a tres veces por día, o Eforil (etilefrina) en igual dosis
- II Hipotensión ortostática: Dormir con la cabecera de la cama elevada, a la altura de una silla común. Al levantarse por la mañana, incorporarse gradualmente, sentándose media hora en un sillón, antes de ponerse de pie. Agregar a la comida 8 a 10 g diarios de sal. La hidrocortisona (0,2-1mg/ día), la efedrina, la indometacina y la clonidina pueden ser útiles



# COMUNICACION INTERAURICULAR

La malformación cardíaca congénita más frecuente

- Cuatro formas {
1. Persistencia del foramen oval (25 % de todas las autopsias; no da síntomas ni signos)
  2. Persistencia del "ostium primum". Se asocia con defecto de válvula mitral
  3. Persistencia del "ostium secundum"
  4. Ausencia del tabique: a) con un ventrículo: "corazón bilocular"; b) con dos ventrículos: "corazón tricocular biventricular"
- Estas dos últimas malformaciones son cianóticas y dan escasa supervivida

## FISIOPATOLOGIA

El "shunt" es de izquierda a derecha, de ahí la ausencia de cianosis. Las cavidades derechas se rellenan y agrandan mucho más. En consecuencia, la arteria pulmonar y sus ramas se hallan dilatadas, a veces gigantes y con latidos aumentados, visibles

## ELECTROCARDIOGRAMA

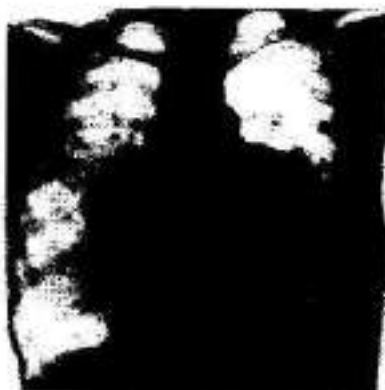Nota predominancia ventricular derecha o bloqueo de rama derecha; P grandes, a veces bifidas, arritmias auriculares; extrasístoles, taquicardia, fibrilación, frecuentes

En los idiotas mongólicos es frecuente la CIA baja (orificio atrioventricular común). Se debe a detención muy precoz del tabique interauricular

## CATETERISMO

El cateterismo cardiovascular muestra sangre más oxigenada en la aurícula derecha que en la cava. La angiocardiógrafa muestra el relleno total de las cavidades por reopacificación de las derechas, en las películas tardías

La CIA es un agregado frecuente de otras malformaciones cardíacas



Corazón grande, segmento pulmonar pronunciado. Ramas pulmonares grandes. Danza infantil. Rodilla aórtica pequeña. Aumento de tamaño de aurícula y ventrículo derechos

Eecardiografía: importante

## SEMILOGIA CLINICA

A veces: "habitus gracilis". Abovedamiento precordial con latido sagital (no siempre), 2º ruido desdoblado y fijo con componente pulmonar intenso. No varía con la respiración. Foco de máxima auscultación: 2º y 3er. espacio intercostal izquierdo. Sople sistólico (con o sin frémito) en región mesocárdica y foco pulmonar (puede fallar). A veces sople diastólico de insuficiencia pulmonar funcional

## EVOLUCION

Término medio de vida 35 años. Bronquitis y bronconeumonías frecuentes. Alinidad por fiebre reumática. Endocarditis infecciosa rara. Frecuente: insuficiencia cardíaca congestiva

## La enfermedad de Lutenbacher

Es una CIA complicada con una estrechez mitral reumática o congénita (por endocarditis fetal). En la punta se oye el ritmo de Durosiez. Radiológicamente, aurícula izquierda poco grande y pulmón y sus ramas gigantes

## TRATAMIENTO: CORRECCION QUIRURGICA

Cuando no hay hipertensión pulmonar o insuficiencia cardíaca la mortalidad global no es mayor del 2,5 %. Con hipertensión pulmonar o insuficiencia cardíaca puede ascender. La edad no aumenta mucho el riesgo quirúrgico

# COMUNICACION INTERVENTRICULAR

Generalmente se acompaña de otros defectos congénitos: estenosis pulmonar, dextroposición de aorta, comunicación interauricular, etc.

La comunicación interventricular aislada es relativamente rara. Se la conoce como **enfermedad de Roger**.

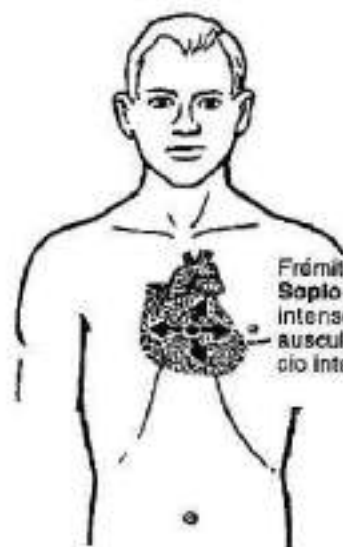
En el Roger no hay cianosis; la sangre pasa del ventrículo izquierdo al derecho. Puede ocurrir cianosis raramente, cuando aumenta la presión en el ventrículo derecho y se invierte el "shunt".

## ELECTROCARDIOGRAMA

El EC no es característico y puede ser normal. A veces hipertrofia ventricular izquierda o biventricular.

## RADIOGRAFIA

La radiografía puede ser normal o mostrar un agrandamiento cardíaco global o a expensas del ventrículo izquierdo o derecho. La arteria pulmonar puede presentar dilatación y ser sus ramas visibles.



## EVOLUCION

La enfermedad de Roger permite una vida normal. La endocarditis bacteriana puede instalarse. Los hemocultivos pueden ser negativos porque la bacteriemia se hace hacia la circulación pulmonar y el pulmón puede bloquear los gérmenes.

El Roger puro no presenta síntomas. El diagnóstico se hace por un ruido de soplo de tono bajo, intenso, con frémito (puede faltar) y propagación en rueda. El 2º ruido está desdoblado.

## Diagnóstico diferencial del Roger

- 1º Comunicación interauricular: con el examen radioscópico el diagnóstico es fácil; en bebés el diagnóstico es más dificultoso.
- 2º Estenosis subaórtica: el EC y los otros signos de hipertrofia del ventrículo izquierdo en esta afección.
- 3º Ductus persistente. Cuando no existe el doble soplo en maquinaria, el diagnóstico suele ser difícil y sobre todo en los bebés. En los adultos es más fácil, por la diferente localización del soplo.
- 4º Soplos funcionales y anémicos, a veces difíciles de descartar.

La ecocardiografía facilita el diagnóstico

## TRATAMIENTO

Prevenir la endocarditis bacteriana usando antibióticos en toda intervención quirúrgica o proceso infeccioso. La corrección quirúrgica está contraindicada en los defectos pequeños o en los grandes con elevada hipertensión pulmonar y "shunt" de derecha-izquierda. En los restantes, la mortalidad global operatoria puede llegar al 5 %.

# PERSISTENCIA DEL CONDUCTO ARTERIAL

No se cierra el conducto arterial al terminar la circulación fetal. La sangre pasa de la aorta (mayor presión) a la pulmonar (menor presión, shunt arteriovenoso). Cuando aumenta la presión en la circulación pulmonar (esfuerzos, llantos) el sentido de la corriente se invierte (shunt venosoarterial) y aparece cianosis transitoria. La insuficiencia cardíaca puede ocurrir y determinar una cianosis tardía o terminal. El pasaje de sangre de la aorta a la pulmonar origina una dilatación de este tronco arterial

## EVOLUCION

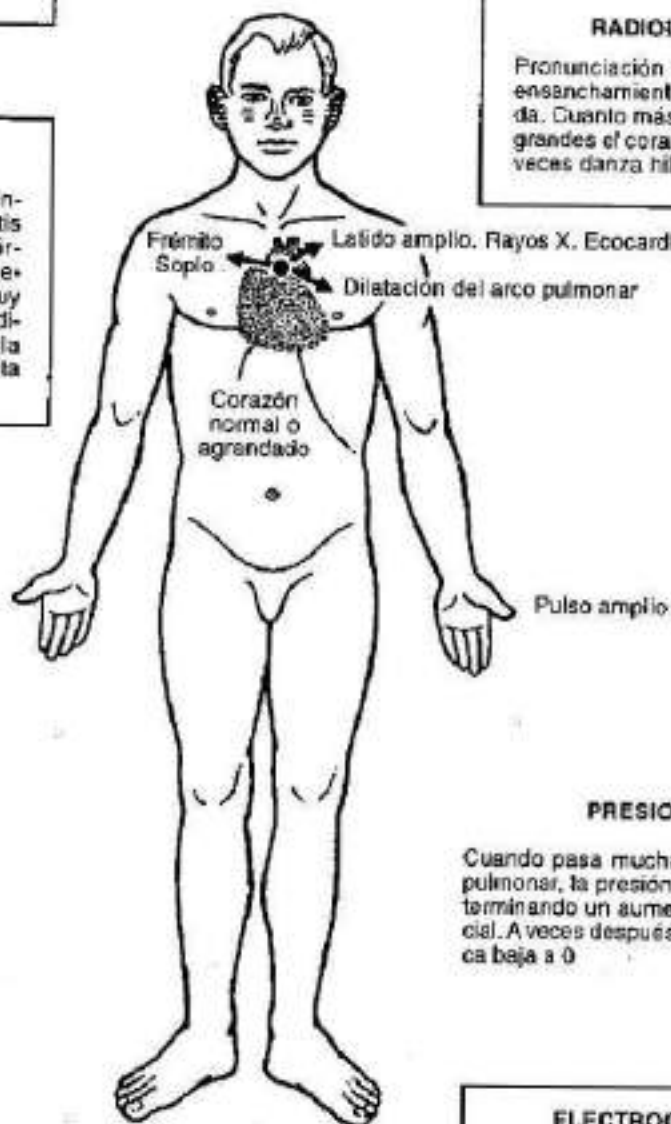
Endocarditis bacteriana  
Insuficiencia cardíaca

## TRATAMIENTO

Quirúrgico para cerrar el conducto y evitar la endocarditis bacteriana y el trastorno circulatorio. El riesgo de esta operación en la actualidad es muy reducido (0,3%). No se debe dilatar la operación, pues la hipertensión pulmonar aumenta el riesgo

## RADIOLOGICAMENTE

Pronunciación del arco pulmonar sin ensanchamiento de la aurícula izquierda. Cuanto más grueso el ductus, más grandes el corazón y el hilo vascular. A veces danza hilar



## PRESION ARTERIAL

Cuando pasa mucha sangre de la aorta a la pulmonar, la presión diastólica desciende, determinando un aumento de la presión diferencial. A veces después de un esfuerzo la diastólica baja a 0

## ELECTROCARDIOGRAMA

Normal o predominancia izquierda ligera. Ocasionalmente, ligera desviación derecha; si ésta es acentuada coexiste otra malformación cardíaca

## SIGNOS CLINICOS

Caso típico	{ Frémito continuo con reforzamiento sistólico Ruido de maquinaria (soplo continuo con refuerzo sistólico, grave o intenso) 2º ruido pulmonar ++
2º espacio intercostal izquierdo	
Caso frecuente	
Ocasionalmente	{ Frémito-soplo sistólico 2º espacio intercostal izquierdo 2º ruido pulmonar ++ Frémito y soplo sistólico 2º espacio intercostal izquierdo, soplo suave diastólico de insuficiencia de la pulmonar

## CATERISMO

Aumento del contenido de oxígeno en la arteria pulmonar

# COARTACION DE LA AORTA

(Tipo del adulto)

Es una estrechez, constricción u obliteración de la aorta en la región donde desemboca el conducto arterioso (ocasionalmente obliterado). La circulación de las partes inferiores se hace por el gran desarrollo de una circulación arterial colateral (mamas internas, intercostales y subescapulares)

70 % de los casos en hombres

## EVOLUCION

Pueden llegar a la vejez. Posibilidad de muerte repentina por ruptura de aorta (con o sin aneurisma disecante) o por hemorragia meníngea

El 25 % de las coartaciones se acompañan de válvulas sigmoideas aórticas bicúspides. Los aneurismas de la base del cráneo son también frecuentes

Buen desarrollo físico y mental

## SIGNOS FUNDAMENTALES

Circulación arterial colateral visible y palpable en paredes torácicas. En las arterias desarrolladas se ausculta un soplo continuo, a veces con frémito (especialmente en la espalda)

## TENSION ARTERIAL

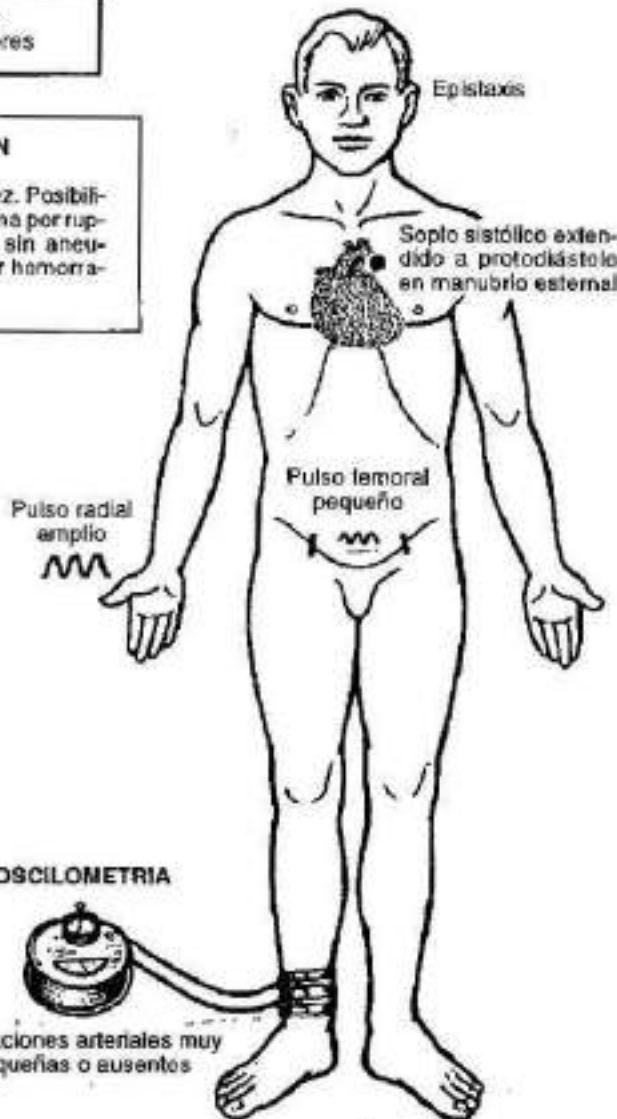
Hipertensión en miembros superiores. Hipotensión en los inferiores

## ELECTROCARDIOGRAMA

Desviación izquierda del eje eléctrico por agrandamiento del ventrículo izquierdo

## OCASIONALMENTE

El sitio del estrechamiento aórtico puede variar, situándose entre la carótida y la subclavia izquierda. La hipertensión arterial se limita al brazo derecho. La coartación a nivel del hiato esofágico (coartación posterior o inferior) ocurre excepcionalmente



## RADIOLOGICAMENTE

Erosión del borde inferior de las costillas por las arterias intercostales hipertrofiadas (signo de Roesler); aparece generalmente después de los 12 años. Agrandamiento del arco ventricular izquierdo y de la aorta ascendente, con ausencia de la sombra de la aorta descendente

## TRATAMIENTO

Corrección quirúrgica; edad óptima entre 10 y 20 años. Contraindicaciones: Enfermedad mitral reumática pronunciada. Insuficiencia aórtica pronunciada. Bloqueos de rama u otros trastornos de la conducción intraventricular. Daños miocárdicos serios al examen clínico. Antes del año de edad no conviene operar, salvo compromiso muy serio. Si pasan el primer año de vida, conviene esperar a la edad óptima

# ENFERMEDAD AZUL

Su causa más frecuente es la tetralogía de Fallot

La más común de las afecciones cardíacas congénitas con cianosis que llegan a pasar la adolescencia

## Patología

- Tetralogía {
- Estenosis del infundíbulo de la pulmonar (con hipoplasia del tronco pulmonar)
  - Comunicación interventricular
  - Dextroposición del nacimiento de la aorta {
    - a) Cabaigando sobre el tabique
    - b) Saliendo del ventrículo derecho
  - Agrandamiento considerable del ventrículo derecho

Habitualmente cierto grado de hipoplasia corporal y mentalidad algo disminuida.

## EVOLUCION

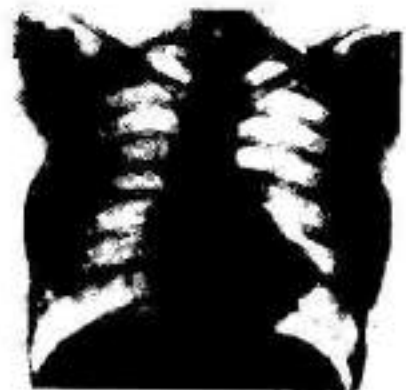
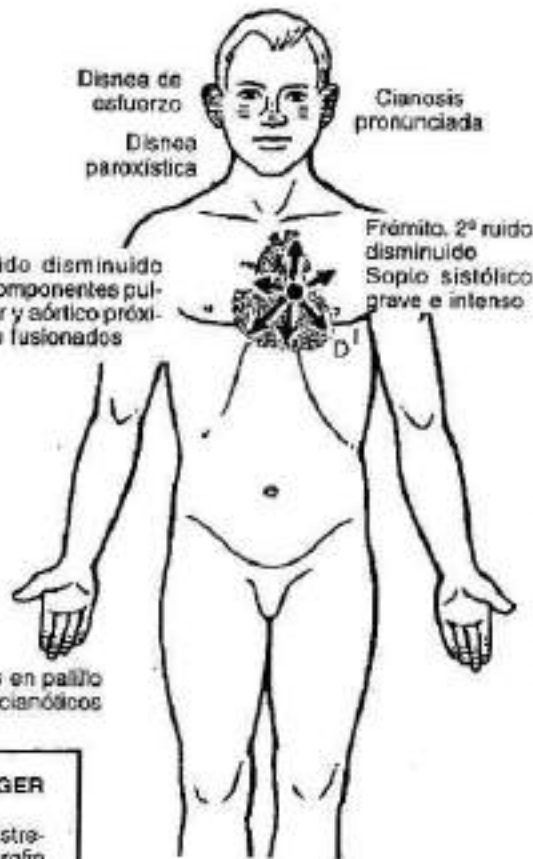
Insuficiencia cardíaca o infecciones intercurrentes  
 Término medio de vida: 20 años, sin operación

Los niños descansan en cucullas. Eritroglobulia 5 a 10 millones

## Enfermedad de Corvisart

Es un Fallot en que la aorta pasa a la derecha de la tráquea. Arco aórtico derecho. La radiografía con relleno esofágico lo evidencia

Dedos en palillo de tambor y cianóticos



## RADIOLOGICAMENTE

Corazón en "zueco" con segmento pulmonar cóncavo y dos puntas: una del ventrículo I y otra del ventrículo D. Campos pulmonares claros. Los vasos pulmonares, pequeños y sin istidos visibles. La "ventana aórtica", clara. **Angiocardiografía:** opacificación simultánea de la aorta y de la pulmonar hipoplásica, en 1a. oblicua. Ocasionalmente, la arteria pulmonar muestra una dilatación postestenósica

## COMPLEJO DE EISENMENGER

No es un Fallot pues faltan la estrechez de la pulmonar y la hipertrofia del ventrículo derecho. Pense en C de E cuando la cianosis aparece casi en la adolescencia o después. Puede existir un soplo de insuficiencia aórtica. Radioscópicamente puede parecer un Fallot pero muestra arco pulmonar recto o convexo y existe "danza hilar". Su diagnóstico es difícil sin la ayuda de la angiocardiografía y del cateterismo cardiovascular. La sangre arterial poco oxigenada cuando no hay cianosis y la aparición de hemoptisis cuando existe cianosis son datos a favor de C de E

## ELECTROCARDIOGRAMA

En la T de F muestra signos de hipertrofia preponderante del ventrículo derecho. Cuando un enfermo azul presenta un EC con desviación a la izquierda, no es un Fallot, es una atresia o estenosis congénita de la tricúspide

## CATERISMO CARDIACO

Hipertensión en el ventrículo derecho. Hipotensión en la arteria pulmonar. Elevada saturación de oxígeno en el ventrículo derecho

## TRATAMIENTO

- 1) En centros experimentados, corrección de la estenosis pulmonar y de la comunicación interventricular a corazón abierto
- 2) En otras circunstancias, creación de un "shunt" destinado a aumentar el flujo sanguíneo pulmonar

# TRANSPOSICION DE LOS GRANDES VASOS

La aorta nace del ventrículo derecho y la arteria pulmonar del ventrículo izquierdo. Para que exista supervivencia debe mezclarse la sangre venosa con la oxigenada a través de una comunicación interauricular o interventricular o por un ductus

## CIANOSIS INMEDIATA AL NACER

La disnea está siempre presente

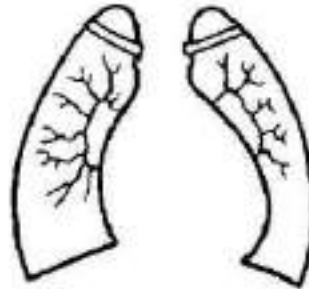
El 2º ruido es reforzado. El ruido de soplo no es característico, dependiendo de las comunicaciones que existan; a veces puede no existir

El eje eléctrico generalmente está desviado hacia la derecha y con signos de sobrecarga

Cuando la supervivencia llega a algunos meses, la aparición de dedos en palillo de tambor es común

Cuando la cianosis es más intensa en los miembros superiores que en los inferiores existe transposición con un ductus permeable y grande

La actitud en cuclillas descarta la transposición



Corazón de tamaño normal al nacer que se agranda rápidamente en forma de huevo, con pedículo estrecho y con circulación aumentada en los campos pulmonares

## ANGIOCARDIOGRAFIA

Es muy útil para el diagnóstico; muestra la inyección inmediata y masiva de la aorta desde el ventrículo derecho, sin inyección de la arteria pulmonar. En posición lateral se observa el origen alto y anterior de la aorta

## CATETERISMO

Es de poca utilidad para el diagnóstico

## DIAGNOSTICO DIFERENCIAL

Con las enfermedades que producen severa cianosis al nacer. Atelectasia pulmonar congénita; atresia tricuspídea; enfermedad de Ebstein; estenosis pulmonar severa; retorno anómalo de las venas pulmonares, y con el síndrome de Taussig-Bing

## SINDROME DE TAUSSIG-BING

La aorta nace del ventrículo derecho y la arteria pulmonar nace "a caballo" de una comunicación interventricular

## EVOLUCION Y TRATAMIENTO

Si no se trata quirúrgicamente la anomalía, la vida rara vez llega a los 6 meses. Si sobrepasa esta edad hay un evidente retardo en el crecimiento. 1) Operación paliativa, aumentando el "shunt" y creando una comunicación interauricular. 2) Corrección definitiva después de los 2 años; operación de Mustard, Senning o Potts

# ATRESIA TRICUSPIDEA

Válvula tricuspídea imperforada, con hipoplasia del ventrículo derecho y comunicación interauricular obligada con "shunt" de derecha-izquierda, para sortear la válvula tricuspídea, y nuevo "shunt" de izquierda-derecha, a través de una comunicación interventricular, para que llegue la sangre a la circulación pulmonar

## FRECUENCIA

5 % de las cardiopatías cianóticas

CIANOSIS PRECOZ Y SEVERA + DESVIACION DEL EJE ELECTRICO A LA IZQUIERDA = ATRESIA TRICUSPIDEA

Disnea - Posición en cuclillas - Dedos en palillo de tambor

## AUSCULTACION

Variante, puede ser normal

## RADIOLOGIA

En OAI se observa en el borde anterior, parte superior, una saliente que corresponde a la aurícula derecha agrandada. Por debajo, una entrada o vacío, es el ventrículo derecho hipoplásico

## ANGIOCARDIOGRAFIA

Opacificación de la aurícula y del ventrículo izquierdo desde la aurícula derecha, sin pasar por el ventrículo derecho. Por debajo, un vacío que corresponde a este último ventrículo

## EVOLUCION Y TRATAMIENTO

Rara vez sobrepasan el año de edad. Cirugía. Crear una fistula entre la circulación sistémica y la arteria pulmonar

# ENFERMEDAD DE EBSTEIN

Las valvas posterior y septal de la tricúspide nacen por debajo del anillo y se prolapsan en la cavidad ventricular, auriculizando su cámara de entrada y quedando la función de bomba reducida al tracto de salida, que es insuficiente para mantener un flujo pulmonar normal. Frecuentemente hay un "shunt" de derecha-izquierda a través de una comunicación interauricular.

Diseña, cansancio y cianosis de aparición e intensidad variable. Frecuentemente se oye un ritmo de tres tiempos y un soplo sistólico mesocárdico.

## RADIOSCOPIA

Corazón grande, globuloso y quieto, con aurícula derecha muy grande; hiperclaridad pulmonar con hilos reducidos.

## CATETERISMO

Revela la gran aurícula derecha y la dificultad para pasar al ventrículo.

## ELECTROCARDIOGRAFIA

Eje eléctrico desviado a la derecha con P grandes y bloqueo de rama derecha.

## EVOLUCION Y TRATAMIENTO

Promedio de vida: 30 años; puede haber muerte súbita; en general llegan a la insuficiencia cardíaca congestiva. Cirugía: reemplazo valvular.

**El diagnóstico de las cardiopatías congénitas se facilita por medio de la ecocardiografía**

# ESTENOSIS MITRAL (PURA)

La lesión valvular orgánica más frecuente

## ETIOLOGIA

### Fiebre reumática

Rara vez: malformación congénita, endocarditis, tumor o trombosis auricular izquierda

Para diagnosticar y evaluar la estrechez mitral son suficientes el examen clínico, el radiológico y el electrocardiográfico.

## FISIOPATOLOGIA

El aumento de presión en la aurícula izquierda por dificultad en su flujo provoca hipertensión pasiva en el circuito pulmonar y sobrecarga en el ventrículo derecho. La persistencia de la hipertensión pasiva provoca hipertensión obstructiva permanente.

## ANATOMIA PATOLOGICA

Disminución del orificio mitral por coalescencia de las comisuras y alteración del movimiento valvular por sífnisis o retracción de las cuerdas.



DIASTOLE VENTRICULAR

## SINTOMAS CLINICOS

- Disnea de esfuerzo 75 %
- Tos seca 50 %
- Palpitaciones 43 %
- Cansancio 39 %
- Ortopnea 31 %
- Disnea paroxística 25 %
- Bronquitis 24 %
- Hemoptisis 15 %
- Dolor hepático al esfuerzo 13 %
- Embolias sistémicas 13 %
- Angor pectoris 5 %

La fibrilación auricular o la insuficiencia ventricular derecha a veces hacen desaparecer el ruido de soplo (estrechez áfone). La presencia de otras manifestaciones debe hacer sospechar la lesión valvular.

## SIGNOS CLINICOS

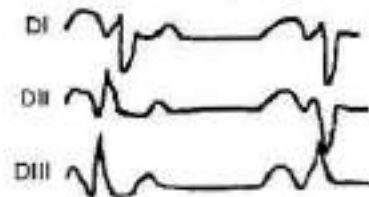
Semblante mitral (casos avanzados)  
Pulso venoso alto (casos avanzados)  
Abovedamiento del 3er. espacio intercostal izquierdo  
Latido torácico sagital sistólico  
Frémito supraapexiano diastólico  
1er. ruido cardíaco intenso  
2º ruido a veces desdoblado  
Chasquido de apertura  
Soplo diastólico de tonalidad baja  
Soplo presistólico  
Hepatomegalia

Si en una estrechez mitral bien tratada, con corazón no agrandado, se presenta insuficiencia cardíaca irreversible, pensar en carditis reumática o en trombosis auricular.

Los ruidos de soplo de la mitral se oyen mejor en decúbito lateral izquierdo. Si el ruido es de débil intensidad es útil la prueba con nitrilo de amilo.

Cuanto más inmediato es el soplo diastólico al 2º ruido, más estrecha es la válvula.

## SIGNOS ELECTROCARDIOGRAFICOS



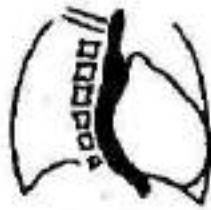Agrandamiento y deformidad de la onda P. Desviación a la derecha del eje eléctrico o hipertrofia ventricular derecha.



En V<sub>1</sub>, la onda P puede ser  $\pm$  (sobrecarga sistólica auricular), con componente final ancho.

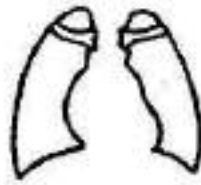

## SIGNOS RADIOLOGICOS



1ª oblicua

Prominencia de la aurícula izquierda con relleno esofágico  
Disminución del espacio retroesternal por agrandamiento del ventrículo derecho



Anteroposterior

Borramiento del botón aórtico  
Prominencia del infundíbulo del ventrículo derecho y del arco pulmonar en el borde izquierdo

**Ecocardiografía:** útil en el diagnóstico

## SIGNOS FONOCARDIOGRAFICOS



En la estrechez mitral áfona el registro es útil para confirmar el diagnóstico

## SIGNOS ANGIOCARDIOGRAFICOS

(Angiograma selectivo izquierdo). Pasaje filiforme del flujo auricular a través del embudo mitral y retardo en la clarificación auricular. Puede ser útil para evaluar el grado de la estrechez y para diagnosticar una trombosis auricular

## UTILIDAD DEL CATETERISMO

- 1) El derecho para evaluar la hipertensión pulmonar
- 2) El izquierdo transeptal para evaluar el grado de estrechez y para descubrir una insuficiencia aórtica oculta

## EVOLUCION Y PRONOSTICO

Estrechez mitral y aurícula izquierda chica = bueno  
Estrechez mitral y aurícula izquierda grande = fibrilación, embolia, trombosis  
Estrechez mitral y corazón grande = insuficiencia cardíaca congestiva  
La presencia de otras alteraciones valvulares siempre agrava el pronóstico de la estrechez mitral

## TRATAMIENTO

- 1) Limitación de actividad, régimen hiposódico, diuréticos y digital según el grado de la diroa y para lograr una frecuencia cardíaca basal de 80
- 2) Prevención de infecciones pulmonares (antibióticos)

## POSIBILIDAD QUIRURGICA

- 1) Cuando no se consiga con el tratamiento clínico una actividad tolerable
- 2) En la estrechez muy cerrada para evitar la hipertensión pulmonar permanente (obstructiva)
- 3) Infecciones pulmonares o hemoptisis a repetición
- 4) Después de un episodio embólico

## CIRUGIA

### Valvulotomía mitral

En manos expertas el riesgo no es mayor en un 2 % a otra cirugía mayor

El éxito depende de:

- 1) La ausencia de otra valvulopatía clínicamente oculta
- 2) La ausencia de hipertensión pulmonar obstructiva
- 3) La técnica que se utiliza respecto al hallazgo operatorio

# INSUFICIENCIA MITRAL

El defecto valvular más frecuente

## CLASIFICACION ETIOLOGICA

### ORGANICA

Fiebre reumática 63 %  
Esclerosis valvular 12 %  
Endocarditis bacteriana 4 %  
Congénita 1 %

### FUNCIONAL

Por agrandamiento del ventrículo izquierdo

La insuficiencia mitral reumática pocas veces se encuentra aislada en los casos crónicos; acompaña a la estrechez mitral, dando la enfermedad mitral.  
La enfermedad mitral se asocia a menudo con insuficiencia aórtica.

## SIGNO FUNDAMENTAL

Soplo sistólico en la punta, agudo, de variable intensidad, que se irradia a la axila y hacia atrás y que a veces oculta el 1er. ruido. La prueba con nitrato de amilo disminuye su intensidad y las aminas presoras lo aumentan.

Un soplo sistólico en la punta no siempre significa insuficiencia mitral. Los soplos aórticos se oyen a veces con igual intensidad en el 2º espacio intercostal derecho y en la punta. Si el 2º ruido se oye más en la punta, el soplo puede ser de origen aórtico.

## FISIOPATOLOGIA

Durante la diástole la aurícula izquierda recibe más sangre por sumación del reflujo anormal desde el ventrículo izquierdo y del flujo normal de las venas pulmonares. Durante la diástole el ventrículo izquierdo recibe más sangre por el flujo auricular aumentado. El mayor volumen diastólico en ambas cavidades aumenta la presión y distiende las paredes, provocando contracciones más enérgicas (ley de Starling). La distensión e hipertrofia de las cavidades puede mantener un volumen minuto adecuado durante un tiempo prolongado.



Sístole ventricular

## VALORIZACIÓN DEL GRADO DE INSUFICIENCIA MITRAL

En un corazón agrandado, sin hipertensión arterial u otra valvulopatía, un ruido de soplo en la punta, persistente y de más de ++ de intensidad significa regurgitación mitral importante.

## SOPLO INOCENTE

- 1) No hay síntomas u otros signos de enfermedad cardíaca
- 2) Más común en la infancia, desapareciendo después
- 3) Se oye mejor en el 2º espacio intercostal izquierdo
- 4) Sistólico, de débil o mediana intensidad
- 5) Se atenúa o desaparece con la inspiración o posición de pie

## ANATOMIA PATOLOGICA

El cierre imperfecto de la válvula se produce por:

- 1) Rigidez, deformidad o retracción valvular
- 2) Fusión, acortamiento o ruptura de las cuerdas
- 3) Dilatación del anillo mitral

## CARACTERISTICAS CLINICAS

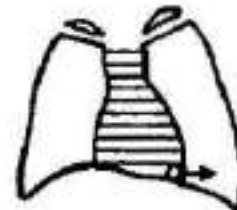Durante muchos años el defecto valvular puede evolucionar sin síntomas.

La precocidad de aparición de los síntomas depende del grado de la insuficiencia.

La palpitación y el cansancio suelen ser los primeros síntomas de la insuficiencia cardíaca.

La insuficiencia cardíaca producida por este defecto valvular es de muy difícil control.

## DIAGNOSTICO RADIOLOGICO



Aumento del arco ventricular izquierdo tanto en su dimensión como en su convexidad. Agrandamiento de la aurícula izquierda. Radioscópicamente a veces se observa expulsión sistólica de la aurícula izquierda.

Ecocardiografía: importante

## DIAGNOSTICO ELECTROCARDIOGRAFICO

Desviación del eje eléctrico a la izquierda o franca hipertrofia ventricular izquierda. Onda P ancha y alta en derivaciones estándar; onda P bifásica en V<sub>1</sub> con predominio de negatividad

## SIGNO FONOCARDIOGRAFICO

Soplo de regurgitación



El ruido de soplo comienza inmediatamente después del ter. ruido

## COMPLICACIONES

Endocarditis infecciosa

## TRATAMIENTO

La insuficiencia mitral sin disnea y sin notable agrandamiento cardíaco permite una vida normal, sin participar en deportes violentos. Existiendo disnea, el tratamiento es el de la insuficiencia cardíaca. Prevenir la endocarditis bacteriana empleando antibióticos en las infecciones, extracciones dentarias, amigdalectomía y cistoscopia

## POSIBILIDAD QUIRURGICA

En los enfermos que a pesar de un tratamiento médico correcto tienen una acentuada limitación de su actividad física

## CIRUGIA

Valvuloplastia o reemplazo valvular

## CRITERIO DIAGNOSTICO PARA EVALUAR LA LESION PREVALENTE EN LA ENFERMEDAD MITRAL

Aurícula izquierda grande y sobrecarga izquierda = Insuficiencia mitral  
Eje eléctrico a la derecha y fibrilación auricular = Estrechez mitral  
Embolias sistémicas y cavidades no agrandadas = Estrechez mitral  
Aurícula izquierda muy grande sin desviación del eje eléctrico = Insuficiencia mitral

# ESTENOSIS AORTICA

Estrechamiento en el tracto de salida del ventrículo izquierdo

## ETIOLOGIA

Fiebre reumática (la más frecuente)  
Arteriosclerosis, Congénita  
Endocarditis bacteriana curada (rara)

LA SIFILIS NO CAUSA ESTENOSIS AORTICA

## FISIOPATOLOGIA

La dificultad para la eyección produce una sobrecarga de presión sistólica en el ventrículo izquierdo. El residuo sistólico anormal más el flujo auricular normal aumentan la presión diastólica ventricular (sobrecarga de volumen). La sumación de las sobrecargas provoca un aumento del grosor de la fibra miocárdica (hipertrofia concéntrica)

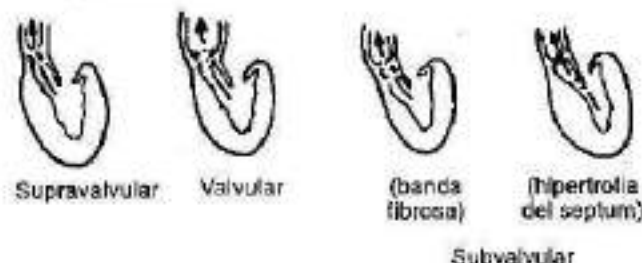
## ANATOMIA PATOLOGICA

### ADQUIRIDA

Fiebre reumática: fusión valvular y posterior calcificación  
Arteriosclerosis: rigidez por calcificación valvular

### CONGENITA

- 1) Supraválvular: estenosis de la aorta ascendente por hipertrofia de la media (rara)
- 2) Valvular: válvula sin comisura (cupuliforme)
- 3) Subválvular: a) banda fibrosa localizada a 1 cm por debajo de la válvula; b) hipertrofia de la porción superior del septum ventricular



## CARACTERISTICAS CLINICAS

La lesión valvular puede estar compensada durante muchos años  
La lesión mínima, por lo general, nunca da síntomas de insuficiencia cardíaca  
La precocidad de aparición de los síntomas depende de la severidad de la estenosis  
El cansancio y la disnea de esfuerzo son los primeros síntomas en aparecer  
El angor pectoris y los síncope significan siempre estenosis severa  
La muerte súbita no es infrecuente

## COMPLICACION

Endocarditis infecciosa

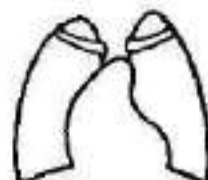## EVOLUCION

Insuficiencia cardíaca

## SIGNOS FUNDAMENTALES

- 1) Soplo sistólico en el foco aórtico, de leve a fuerte intensidad, de tono grave y timbre raspado, que se irradia hacia el cuello y hombros. El nítido de amilo aumenta la intensidad y las aminas presoras la disminuyen
- 2) Frémito
- 3) Pulso "tardus"
- 4) Presión diferencial disminuida (110-90)

## DIAGNÓSTICO RADIOLOGICO



Estenosis valvular: dilatación posestenósica de la aorta y arco ventricular izquierdo agrandado y convexo  
Estenosis subválvular: aorta de tamaño normal y arco ventricular izquierdo agrandado y convexo  
Estenosis supraválvular: aorta chica, rodilla disminuida y arco ventricular izquierdo agrandado y convexo

Ecocardiografía: muy útil

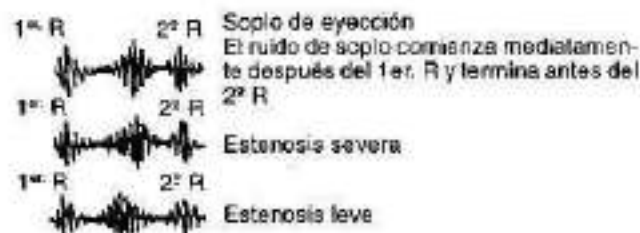


Sístole ventricular

## SIGNOS ELECTROCARDIOGRAFICOS

En las estenosis severas hay patente de hipertrofia ventricular izquierda con sobrecarga. En los jóvenes hay un 25 % con electrocardiograma normal, a pesar de tener una severa estenosis aórtica

## SIGNOS FONOCARDIOGRAFICOS



### SIGNOS PARA EL DIAGNOSTICO ANATOMICO DE LA LESION

Estenosis aórtica + clic de eyección sistólica = estenosis valvular

Estenosis aórtica con ruido de soplo más intenso en la punta = hipertrofia del septum

Estenosis aórtica con aorta normal = estenosis subvalvular

Estenosis aórtica con aorta dilatada = estenosis valvular

Estenosis aórtica con Q profundas y R chicas en las precordiales anteriores = hipertrofia del septum

Estenosis aórtica con aorta chica, retardo mental y físico, con presión arterial > en brazo derecho = estenosis supra valvular

En la mayoría de los casos el diagnóstico del sitio de obstrucción se realiza por cateterismo izquierdo o por angiograma selectivo

### CRITERIO PARA EL DIAGNOSTICO ETIOLOGICO

Cuando hay antecedentes de fiebre reumática, la lesión tiene esta etiología. En 1ª infancia con estenosis aórtica = Congénita. En 2ª infancia y adultos con estenosis aórtica + insuficiencia mitral = Fiebre reumática. En adultos viejos con estenosis aórtica + angor pectoris = Arteriosclerosis. En 2ª infancia y adultos jóvenes, si no hay insuficiencia mitral y no existen antecedentes de fiebre reumática, es muy difícil la diferenciación con la congénita.

### INDICACIONES PARA EL CATETERISMO O EL ANGIOGRAMA SELECTIVO

- 1) Estenosis aórtica con marcada disnea de esfuerzo
- 2) Estenosis aórtica con síndrome de angor pectoris (2ª infancia y adultos jóvenes)
- 3) Estenosis aórtica con episodios sincopales

Si hay disnea con esfuerzos leves, angor de esfuerzo en jóvenes o espontáneo en el adulto, o episodios sincopales, el gradiente de presión ventricular es siempre > de 50 mm Hg y debe medirse la posibilidad quirúrgica

### CIRUGIA

Valvulotomía o reemplazo valvular con prótesis de plástico o sustitución de la válvula con injerto autólogo o heterólogo

# INSUFICIENCIA AÓRTICA

## Regurgitación aórtica

### ETIOLOGÍA COMÚN

Fiebre reumática 70 %  
Aortitis sífilítica 19 %

### OCASIONAL

Arteriosclerosis 7 %  
Endocarditis bacteriana 3 %

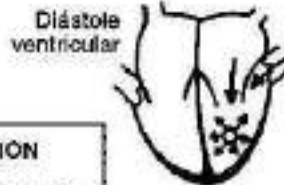### RARAS

**Funcionales:** aorta desenrollada, hipertensión arterial. **Congénitas:** bicúspides aórticas. Aneurisma disecante (adquirida)

En el reumatismo, la insuficiencia aórtica se asocia frecuentemente con la enfermedad mitral

### FISIOPATOLOGÍA

Durante la diástole el ventrículo izquierdo recibe más sangre por sumaación del reflujó anormal desde la aorta y el flujo auricular normal. El aumento de la presión diastólica ventricular distiende la pared muscular produciendo contracciones más energías (ley de Sterling). La dilatación e hipertrofia y un tiempo de expulsión más prolongado del ventrículo izquierdo compensan la regurgitación aórtica durante mucho tiempo



### ANATOMÍA PATOLÓGICA

La válvula se hace insuficiente para cerrar el orificio. En la fiebre reumática por: acortamiento, rigidez o deformidad. En la aortitis sífilítica por: acortamiento de las cúspides, ensanchamiento de las comisuras o agrandamiento del orificio por dilatación aórtica

La aparición de un soplo diastólico en el foco aórtico, después de un dolor muy intenso en el tórax, que se irradia hacia la espalda y abajo, debe hacer pensar en la formación de un aneurisma disecante supra-aórtico

### EVOLUCIÓN

Hacia la insuficiencia ventricular izquierda. Ocasionalmente endocarditis infecciosa

### CARACTERÍSTICAS CLÍNICAS

La tolerancia al esfuerzo puede ser buena durante mucho tiempo. Los latidos vasculares y las palpaciones son los síntomas que primero se sienten. No es raro que la angina de pecho se presente en la evolución de esta lesión valvular. Como en la insuficiencia mitral, la insuficiencia cardíaca que produce esta lesión es de muy difícil tratamiento

### SIGNO FUNDAMENTAL

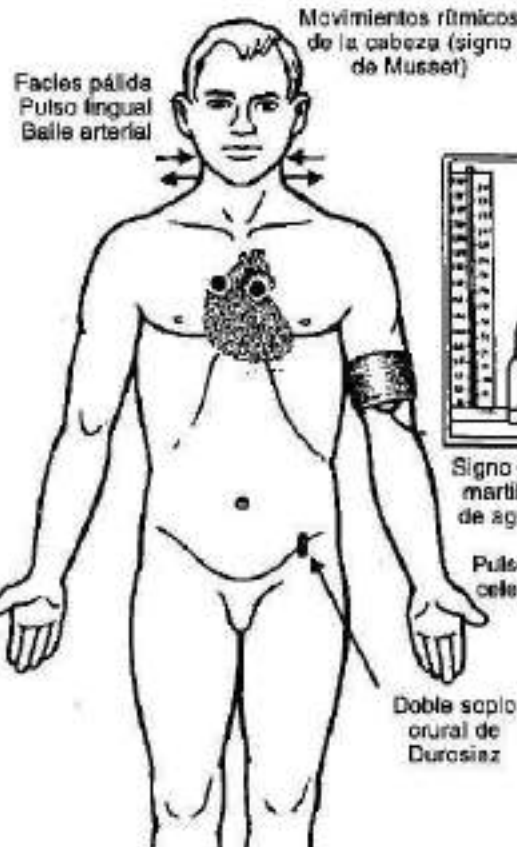
Soplo diastólico del foco aórtico, aspirativo, agudo, de débil a mediana intensidad, propagado hacia la región mesocardiaca y punta. Algunas veces el sitio de mayor intensidad es el foco pulmonar. El 2º ruido aórtico puede o no oírse. El soplo se oye mejor en el enfermo sentado, inclinado hacia adelante y en espiración. El nitrito de amilo disminuye la intensidad del soplo, las aminas preoras lo aumentan

### SIGNO FONOCARDIOGRÁFICO

Soplo de regurgitación

2º R 1º R El ruido de soplo aparece inmediatamente después del 2º ruido y es decreciente

Soplo diastólico

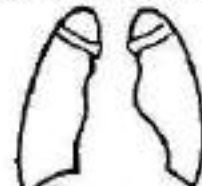

### SOPLO DE AUSTIN-FLINT

En la insuficiencia aórtica se oye en ocasiones un soplo presistólico, grave, localizado en la punta. El reflujó aórtico desplaza hacia arriba la válvula anterior de la mitral, produciendo una estrechez mitral funcional. La diferenciación con la orgánica es a veces difícil

Gran presión diferencial  
Mx 150  
Mn 60  
a veces Mn 0

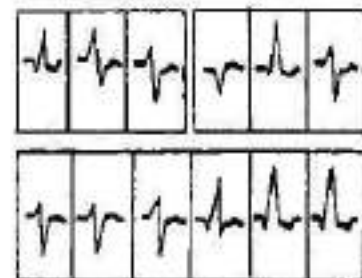
### DIAGNÓSTICO RADIOLÓGICO



Arco ventricular izquierdo agrandado y convexo. Rodilla aórtica exagerada por dilatación dinámica. En la insuficiencia aórtica sífilítica, dilatación de la aorta suprasigmoidea y ascendente

### SIGNOS ELECTROCARDIOGRÁFICOS

La presencia de patente de hipertrofia ventricular izquierda con sobrecarga depende del tiempo de existencia y del grado de la lesión valvular



La coexistencia de una estrechez mitral significa la etiología reumática de la insuficiencia aórtica

### TRATAMIENTO

Si hay disnea, el tratamiento habitual de la insuficiencia cardíaca. Si la disminución de la actividad física es muy acentuada, pese a un correcto tratamiento médico, considerar la posibilidad quirúrgica (reemplazo valvular)

# ESTRECHEZ DE LA PULMONAR

Lesión valvular de relativa frecuencia y por regla general de naturaleza congénita

La atresia o estrechez del infundíbulo pulmonar habitualmente es un trastorno del desarrollo ocurrido antes de la 6ª semana fetal. Se acompaña de comunicación interventricular, dextroposición de la aorta e hipertrofia del ventrículo derecho (tetralogía de Fallot, la enfermedad azul más frecuente). Raras veces aparece aislada, "pura"

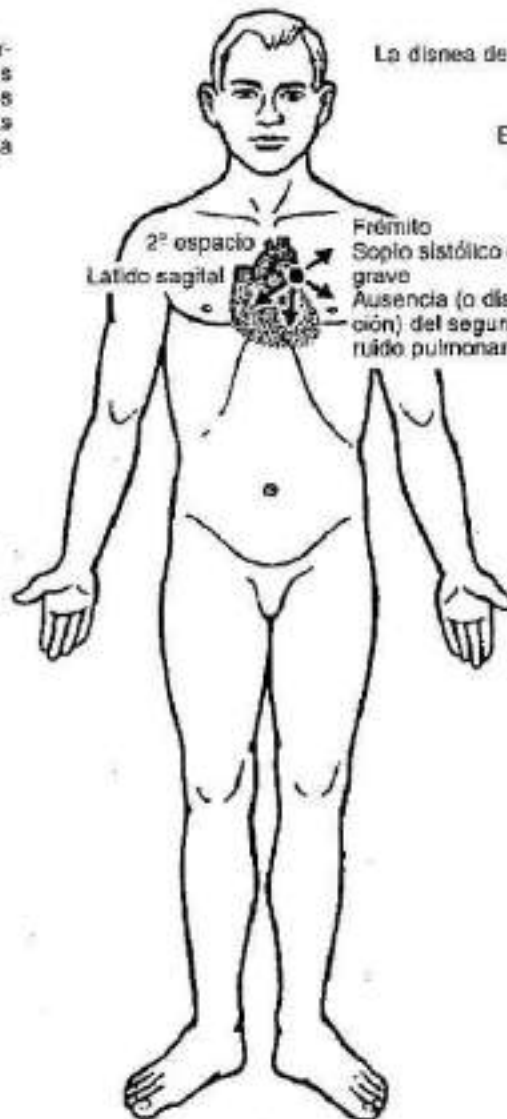
La estrechez pulmonar a nivel de las sigmoides puede aparecer sola o acompañada de defectos de los tabiques cardíacos. En este caso dará cianosis, que puede ser evidente desde el nacimiento o manifestarse entre los 2 y los 6 años

## EVOLUCION

Es relativamente frecuente la endocarditis bacteriana. Si la estrechez no es pronunciada pueden vivir muchos años bien. Si es pronunciada sobreviene más prontamente la insuficiencia cardíaca congestiva derecha.

La disnea de esfuerzo es frecuente

El soplo sistólico se suele oír en la espalda en el espacio interescapular



## RADIOLOGICAMENTE

Agrandamiento del ventrículo derecho. La arteria pulmonar y aun sus ramas principales pueden aparecer agrandadas, normales o pequeñas. Pero las ramas de subdivisión son generalmente invisibles y los pulmones aparecen claros, "oligohémicos"

Ecocardiografía: importante

## ELECTROCARDIOGRAMA

Desviación acentuada del eje eléctrico a la derecha con P grandes en 2ª

## DIAGNOSTICO

Se basa en el soplo sistólico del foco pulmonar con frémito. Hay que excluir la estrechez aórtica, persistencia del conducto arterioso, comunicación interventricular y aneurisma de la aorta. La ausencia (o disminución) del 2º ruido pulmonar es a favor de estrechez pulmonar. Si el 2º ruido pulmonar se halla disminuido, al mismo se encuentra más retrasado cuanto más severa es la estenosis

Un gradiente de presión sistólica en el ventrículo derecho > de 80 mm Hg significa severa estenosis y debe medirse la posibilidad quirúrgica

## CATERISMO CARDIACO

Es muy útil para localizar el sitio de la obstrucción y para evaluar la severidad de la estenosis. El angiograma selectivo es también útil

## TRATAMIENTO

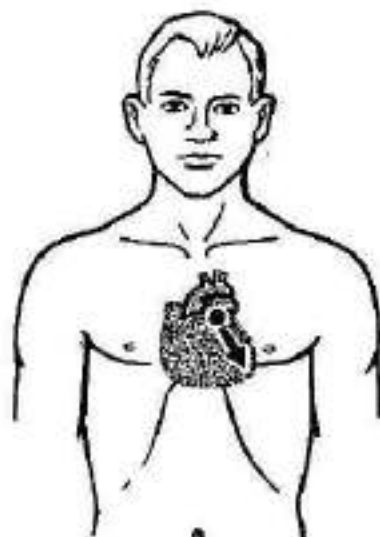
Valvulotomía a corazón abierto. Poco riesgo quirúrgico y muy buen resultado

## INSUFICIENCIA SIGMOIDEA PULMONAR

Raro defecto valvular, casi siempre de carácter funcional, por dilatación adquirida o congénita de la arteria pulmonar

En las dilataciones de la arteria pulmonar:  
Congénitas, persistencia del conducto arteriovenoso, comunicación interauricular, etc.  
Raras veces por número anormal de válvulas sigmoideas

En las estrecheces mitrales de larga duración  
(soplo de Graham-Steel)



Soplo diastólico, suave aspirativo en 2º espacio intercostal izquierdo, propagándose hacia región descubierta y punta (igual que el de la insuficiencia aórtica). Cuando no hay estrechez pulmonar concomitante se oye el 2º ruido pulmonar. A menudo se oye también un soplo sistólico debido a la dilatación pulmonar. Con este doble soplo el 2º ruido pulmonar desaparece

### RADIOLOGICAMENTE

Agrandamiento y pulsación aumentada del arco pulmonar. Signos de agrandamiento del ventrículo derecho. Danza hilar

### ELECTROCARDIOGRAMA

No es característico. Generalmente muestra una desviación a la derecha del eje eléctrico

### DIAGNOSTICO

Es necesario descartar la insuficiencia aórtica (presión diferencial alta, aumento del ventrículo izquierdo, ECG a la izquierda, etc.). Ecocardiografía: facilita el diagnóstico

### CAUSAS RARAS

La ISP puede resultar de la compresión de la pulmonar por un aneurisma aórtico. La sífilis desconocida o mal tratada puede generar un aneurisma de la pulmonar con una ISP como consecuencia

La insuficiencia pulmonar orgánica es el defecto valvular más raro. Su etiología más frecuente es la endocarditis infecciosa. Puede ser reumática y algún caso se ha atribuido a un defecto congénito (cuatro válvulas). La arteria pulmonar dilatada es a veces visible y palpable en el 2º espacio intercostal izquierdo. Una propulsión sistólica a lo largo del borde izquierdo del esternón entre el 3º y 6º cartilago costal es signo de agrandamiento del ventrículo derecho. El ruido de soplo diastólico se acompaña generalmente de uno sistólico debido a la estrechez relativa, a la dilatación de la arteria pulmonar y al volumen aumentado de expulsión sistólica del ventrículo derecho



# DEFECTOS VALVULARES TRICUSPIDEOS


Raros aisladamente, de interés diagnóstico académico pero de importancia pronóstica

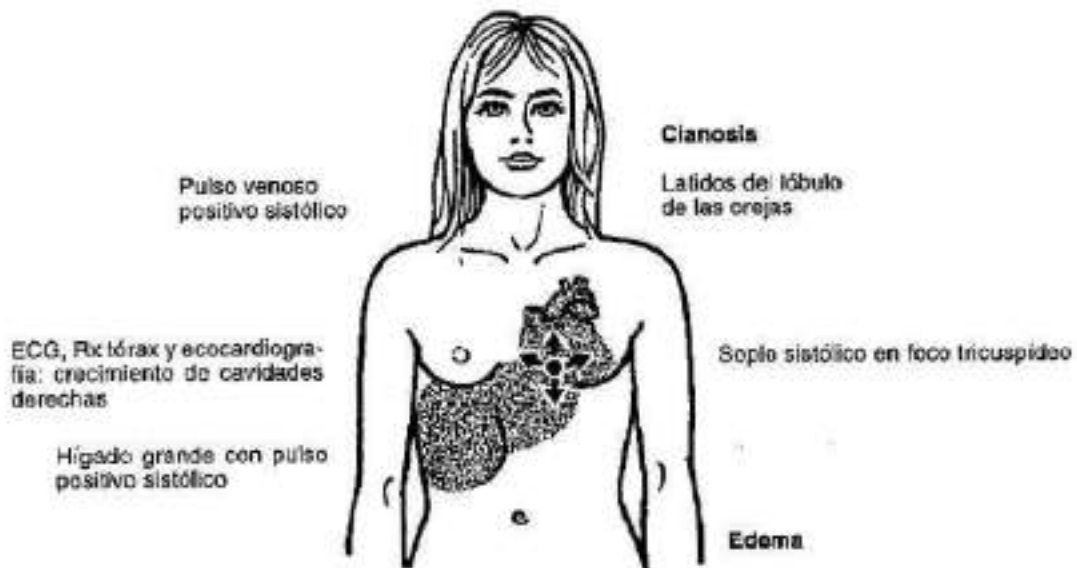
## INSUFICIENCIA TRICUSPIDEA

Prácticamente, es una consecuencia de la insuficiencia cardíaca congestiva. Se produce una dilatación del anillo valvular con reflujo de sangre del ventrículo derecho a la aurícula durante la sístole. Al instalarse la insuficiencia tricuspídea disminuyen la disnea, la ortopnea y la congestión pulmonar

Un enfermo con insuficiencia cardíaca congestiva con cianosis y edema, que puede respirar con cierta facilidad, aun en decúbito, es casi seguro que tiene insuficiencia tricuspídea

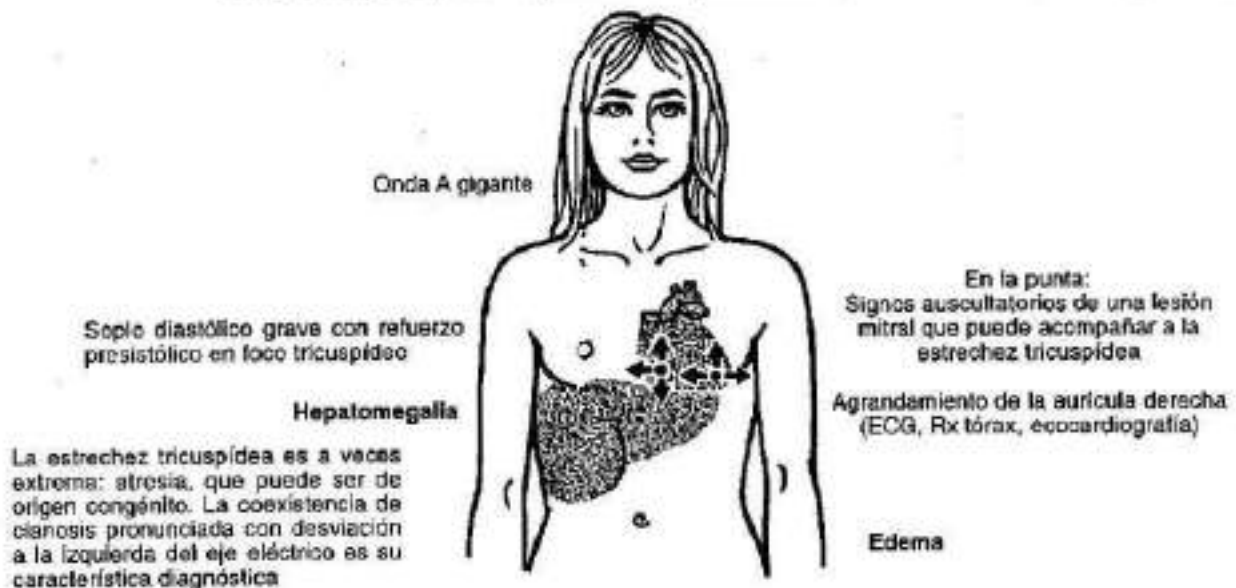
No es necesario el flebograma para diagnosticar la insuficiencia tricuspídea

Sale así: 



## ESTRECHEZ TRICUSPIDEA

Una lesión muy rara, casi excepcional. Acompaña casi siempre a una lesión mitral



# MIOCARDIOPATIA PRIMARIA

Enfermedad propia de la fibra muscular cardíaca que respeta el pericardio, el endocardio y el sistema vascular coronario, y cuya etiología es desconocida

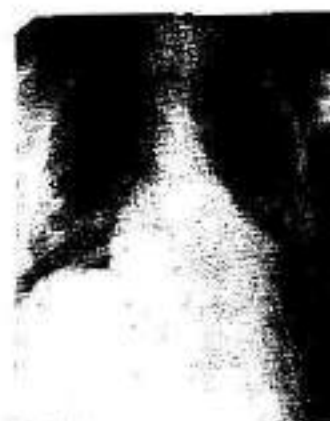## MANIFESTACIONES CLINICAS

Los síntomas y los signos de la insuficiencia cardíaca congestiva (85 %)  
Palpitaciones (47 %)  
Embolias sistémicas (19 %)  
Embolias pulmonares (12 %)  
Síndrome de angor pectoris (6 %)

Los síntomas comienzan entre los 30 y 50 años. En la mujer puede aparecer entre los 60 y 90 días después de un parto. Es más frecuente en el hombre. Puede tener tendencia familiar

## CRITERIO DIAGNOSTICO

Debe sospecharse una miocardiopatía primaria en adultos con agrandamiento cardíaco uniforme y de etiología oscura, con anomalías electrocardiográficas inespecíficas y con episodios embólicos



## SIGNOS ELECTROCARDIOGRAFICOS

"El electrocardiograma es siempre anormal". Extrasístola ventricular. Fibrilación auricular. Alteración del QRS y de la onda T. Bloqueo de rama. Bloqueo A/V de 1º grado. Bloqueo A/V completo (rara vez)

## SIGNOS RADIOLOGICOS

**Radiografía.** Corazón agrandado uniformemente. **Radioescopia.** Corazón hipotónico, "flácido". Rara vez el corazón es de forma y tamaño normal

**Ecocardiografía.** Aumento de cavidades ventriculares y de la aurícula izquierda

## DIAGNOSTICO DIFERENCIAL

1. Cardiopatía arterioesclerótica
2. Miocarditis (viral, bacteriana, micótica, etc.)
3. Derrame pericárdico
4. Miocardiopatías secundarias:
  - a) Chagas
  - b) Alcohólica
  - c) Amiloidosis
  - d) Metabólicas (hipertiroides, hipotiroides, feocromocitoma)
  - e) Glucogenosis
  - f) Beri-beri

## PRONOSTICO


Es siempre grave, dependiendo del tamaño del corazón, de la velocidad del agrandamiento, de la presencia de arritmias ventriculares y de la tendencia embólica

## TRATAMIENTO

El habitual de la insuficiencia cardíaca, teniendo en cuenta que la miocardiopatía primaria necesita mucho reposo, que es muy sensible a la digital y que los diuréticos frecuentemente producen alteraciones electrolíticas. El tratamiento anticoagulante debe efectuarse cuando existan episodios embólicos o se detecten trombos en cavidades cardíacas

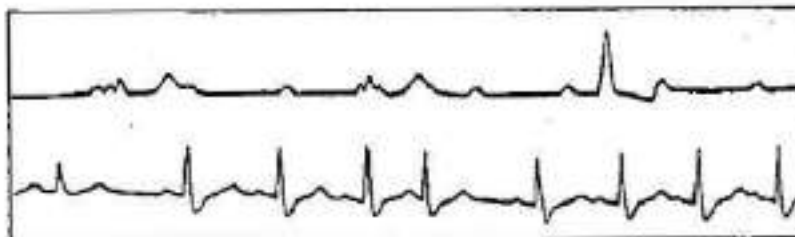
## MIOCARDIOPATIA CHAGASICA

Una cardiopatía seria, bastante frecuente en el norte argentino y en varios países de América del Sur



El agente etiológico de la enfermedad de Chagas es el *Trypanosoma cruzi*. Se transmite por la picadura de la vinchuca (*Triatoma infestans*), común en las zonas tropicales y subtropicales. Formas menos frecuentes de infección: transplacentaria, transfusional, accidental de laboratorio. Período de incubación: 1 a 2 semanas. El período inicial puede ser agudo, subagudo o esbozado. Fiebre y manifestaciones en todos los sistemas orgánicos. Piel: erupciones "esquizotripánides". Celular subcutáneo: "chagomas". Tumefacción periorbitaria ("ojo en compota" de Mazza), a veces acompañada de conjuntivitis y adenopatía satélite (tríada de Romaña). Sistema nervioso: meningoencefalitis leves o serias (habitualmente en niños). Hepatoesplenomegalia. Pueden presentarse manifestaciones respiratorias, cardíacas, sanguíneas y renales. La muerte puede ocurrir entre los 15 y los 30 días. Diagnóstico confirmatorio: hallazgo del tripanosoma en una preparación en gota gruesa. En la mayor parte de los infectados, la fase aguda de la enfermedad suele pasar inadvertida y ésta puede hacer su manifestación muchos años después.

El período crónico de la enfermedad de Chagas suele durar años. Un ojo achicado con el antecedente de "un ojo en compota" puede orientar. Antecedentes de muertes repentinas o de muertes cardíacas en la familia no son raros (varios infectados en la casa). El aspecto general puede ser bueno, pero llaman la atención la hipotensión sistólica pronunciada, el corazón grande y la insuficiencia cardíaca congestiva con arritmias rebeldes. El electrocardiograma suele mostrar bloqueo de rama derecha, extrasístoles ventriculares polifocales y alteraciones en la repolarización ventricular; a veces, trastornos del ritmo y bloqueo A-V completo. Pueden agregarse manifestaciones digestivas provocadas por el compromiso de los plexos nerviosos submucosos (megacólon, megacálon). El diagnóstico se hace por el xenodiagnóstico de Brumpt, en que se utilizan vinchucas limpias como medio de cultivo. Se alimentan los insectos con sangre del paciente y al mes se buscan en el intestino posterior las formas crílicas y metacíclicas del parásito. Se recurre también a la reacción de fijación del complemento (Machado-Guerreiro), a la reacción de hemaglutinación y a las pruebas del látex y de inmunofluorescencia. Se recomienda el diagnóstico con dos de estas reacciones.



Dos electrocardiogramas en 1ª derivación de dos enfermos de miocardiopatía chagásica. El de arriba, con complejos ventriculares anómalos y bloqueo auriculoventricular. El de abajo, con bloqueo de rama derecha y extrasístola supraventricular.

**Advertencia importante:** en todo cardíopata joven, con arritmias rebeldes y complejos ventriculares anómalos, si alguna vez ha permanecido en el campo, especialmente en ranchos, debe pensarse en la cardiopatía chagásica. Se han comprobado casos indiscutibles en las zonas templadas de la provincia de Buenos Aires. Donde existan vinchucas puede propagarse la enfermedad de Chagas.

# FIEBRE REUMÁTICA

Sinonimia: Reumatismo poliarticular agudo. Reumatismo de Bouillaud. Enfermedad reumática. Infección reumática. Reumatismo cardioarticular

Enfermedad prototípica con tendencia a la cronicidad y a las recidivas agudas. Provoca inflamación exudativa y proliferativa, que afecta primordialmente al tejido conectivo y sustancia basal. Ataca con predilección al corazón (carditis) y a las articulaciones (poliartritis) y, ocasionalmente, a cualquiera de los sistemas orgánicos: nervioso (corea), respiratorio (neumonía, pleuritis), urinario (nefritis), digestivo (peritonitis serosa, apendicitis), piel (eritemas y nódulos subcutáneos), arterial (arteritis aorta, pulmonar, viscerales)

## INICIACION

En la extrema niñez o en la adolescencia, como una infección respiratoria alta, amigdalitis, fiebre con o sin poliartritis migratoria, leucocitosis, eritrosedimentación acelerada

La lesión patológica específica son los nódulos de Aschoff, situados en cualquier zona cardíaca, en especial subendocardio del ventrículo izquierdo, en la vecindad de los pequeños vasos sanguíneos

La lesión fundamental es la

## CARDITIS

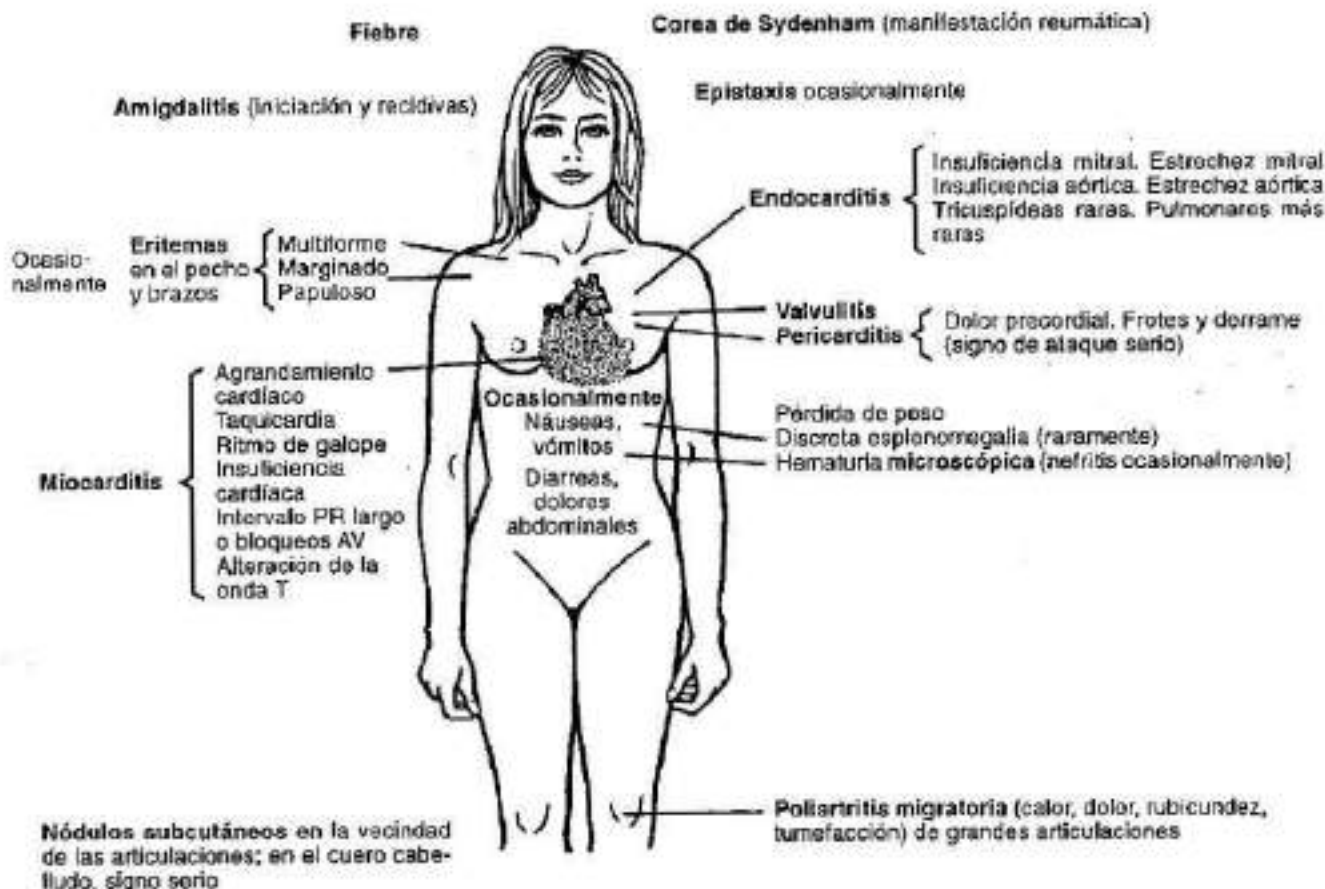
Comprende: miocarditis, endocarditis, valvulitis y pericarditis

## ETIOLOGIA

Grupo A del estreptococo  $\beta$ -hemolítico que produce reacción de hipersensibilidad al mismo. Casi invariablemente, antecedentes de angina o catarro 1 a 3 semanas antes

## LABORATORIO

Eritrosedimentación  $\uparrow$   
Proteína C reactiva  $\uparrow$   
Leucocitosis  
ASTO  $\uparrow$   
Cultivo de fauces +



## FORMAS CLINICAS

- 1º **Sobresaguda** (rara): fiebre alta, grave daño cardíaco, duración de pocos días a algunos meses. Muerte
- 2º **Activa crónica** (frecuente): persiste por meses y años la actividad reumática
- 3º **Recurrente** (muy frecuente): desaparecen los signos de actividad reumática y recidivan a los meses o años
- 4º **Inactiva** (rara): desaparecen rápidamente los signos de infección y no recidivan. Puede no quedar daño cardíaco

## CRITERIOS DE JONES PARA GUÍA EN EL DIAGNOSTICO DE LA FIEBRE REUMATICA

### Manifestaciones mayores

- Carditis
- Poliartitis
- Corea
- Eritema marginado
- Nódulos subcutáneos

### Manifestaciones menores

- Artralgias
- Reactantes de fase aguda elevados: proteína C reactiva ↑, ESD ↑, leucocitosis
- Intervalo PR prolongado
- ASTO ↑

La presencia de dos criterios mayores o de un criterio mayor y dos menores indica alta probabilidad de fiebre reumática, si es apoyada por la evidencia de infección estreptocócica precedente

## TRATAMIENTO

Penicilina benzatínica (Benzetacil), 1.200.000 a 2.400.000 UI cada 10 días, aumentando los intervalos entre las dosis de acuerdo con la evolución, y por un tiempo a determinar según la edad del paciente y el grado de enfermedad. Penicilina G sódica, 100.000 a 200.000 UI/ kg/ día por vía IM o EV cada 6 hs, durante una semana. En caso de alergia a la penicilina, eritromicina (30-50 mg/kg/día) durante 10 días IM, siguiendo luego por boca. Aspirina, adultos 80-120 mg/kg/día. Niños 0,05 a 0,07 g/kg/día, durante tres semanas. Luego disminuir 1 g/semana hasta normalizar la eritrosedimentación. Los corticoides se utilizarán en casos de carditis, aspirinorresistencia o aspirinoddependencia. Prednisona 1 a 2 mg/kg/día o dexametasona 0,1 mg/kg/día, durante 4 a 6 semanas en esquemas de supresión progresiva. Reposo en cama. Tranquilizantes. Tratamiento de la insuficiencia cardíaca

# ENDOCARDITIS INFECCIOSA (EI)

Formación de vegetaciones infectadas y friables, consecutivas a una microbioemia transitoria, sobre un endocardio generalmente alterado (congénito o adquirido)

## PUERTA DE ENTRADA

Infecciones dentarias, respiratorias, genitourinarias, cutáneas  
Partos - abortos  
Cardiotomía, cateterismo  
Intervenciones quirúrgicas

La extracción dentaria o la cistoscopia, en las personas con soplos, puede ser el origen de la EI

## MANIFESTACIONES CLINICAS

Fiebre 90 %  
Ruido de soplo 85 %  
Dedos en palillo de tambor 52 %  
Esplenomegalia 39 %  
Petequias 30 %  
Hemiplejía 25 %  
Nódulos de Osler 23 %  
Embolia renal (hematuria) 15 %  
Embolia pulmonar 4 %  
Embolia en las arterias de los miembros 2 %  
Embolia del bazo 2 %

La esplenomegalia, las Petequias y las embolias significan diagnóstico tardío o tratamiento inadecuado

## AGENTE MICROBIANO

*Streptococcus viridans* 40 %  
*Staphylococcus aureus* 27 %  
*Streptococo microaerofílico* 13 %  
*Streptococo-enterococo* 12 %  
Microbios varios 14 %  
*Candida albicans* 2 al 4 %  
Microbio no cultivado 14 %

## ORIENTACION DIAGNOSTICA

La coexistencia de un ruido de soplo y fiebre de origen desconocido, de más de 7 días de duración, en una persona de cualquier edad, debe hacer sospechar la EI

## DIAGNOSTICO DE CERTEZA HEMOCULTIVO POSITIVO

3 grupos de hemocultivos de dos frascos c/u, antes de administrar el antibiótico, son suficientes para la identificación bacteriológica

Cuando existan evidencias de EI y los cultivos sean negativos una alternativa es el cultivo de médula ósea

## DIAGNOSTICO DIFERENCIAL

En los menores de 50 años, con la actividad reumática  
En los mayores de 50 años, con las neoplasias

## IMPORTANTE

En una valvulopatía reumática, la fiebre y el cambio de la característica del ruido de soplo deben hacer pensar en la EI

## ALTERACION CARDIACA Predisponente

Reumática 60 %  
Congénita 20 %  
Arteriosclerosa 4 %  
Sin alteración 16 %

Las alteraciones más propensas son la insuficiencia aórtica y mitral. Para voz la estrechez mitral pura y la comunicación atrial

## MANIFESTACIONES DE LABORATORIO

Eritrosedimentación acelerada 95 %  
Anemia hipocrómica 70 %  
Leucocitosis > de 10.000 40 %  
Microhematuria 28 %  
Factor reumatoideo 25 %  
Presencia sanguínea de células reticuloendoteliales 15 %

## PRONOSTICO

Las formas subagudas (*Streptococcus viridans*) precoz y adecuadamente tratadas son de buena evolución  
Las agudas (*Staphylococcus aureus*), aunque sean en corazón sano, tratadas bien y precozmente son de muy grave evolución

## TRATAMIENTO

Profiláctico: 1) Evitar las manipulaciones que puedan provocar bacteriemias. 2) Cobertura antibiótica adecuada una hora antes de las extracciones dentarias, drenajes, cistoscopias, basándose en la sensibilidad del microorganismo más probable

Curativo: 1) Diagnóstico precoz. 2) Identificar germen, antibiograma y grado de inhibición del germen por el suero del enfermo tratado. 3) Dar antibiótico a dosis útil para erradicar la sepsis

En la EI por *Streptococcus viridans* comenzar con penicilina G cristalina, 20 mU/día, administrada cada 4 horas durante cuatro semanas + gentamicina, 1 mg/kg cada 8 horas durante dos semanas, o estreptomycinina, 10 mg/kg cada 12 horas, también durante dos semanas

En la EI por *Staphylococcus aureus*: cefalotina 2 g c/4 hs + gentamicina 1 mg/kg c/8 hs o vancomicina 500 mg c/6 hs  
En la EI por enterococo: penicilina G 20 mU/día (6 semanas) + gentamicina 1 mg/kg c/8 hs (4 semanas) o vancomicina (6 semanas) + gentamicina (6 semanas)

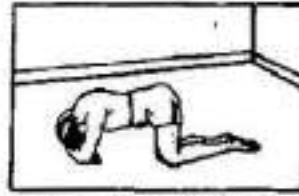
# PERICARDITIS

## Derrame pericárdico

Un derrame lento de 100 a 200 ml no produce signos. Ocurrido rápidamente provoca el taponamiento agudo del corazón. Los derrames crónicos sólo se diagnostican clínicamente cuando sobrepasan los 500 ml


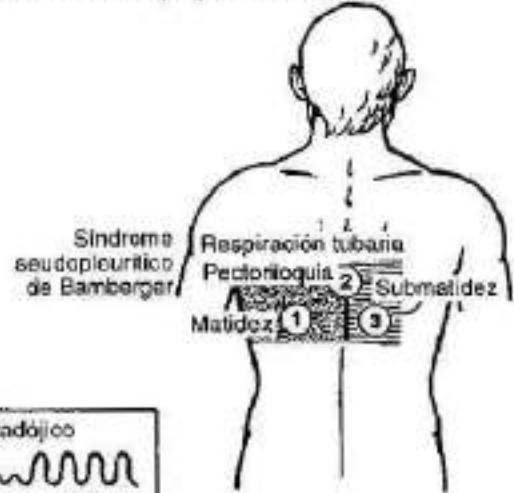
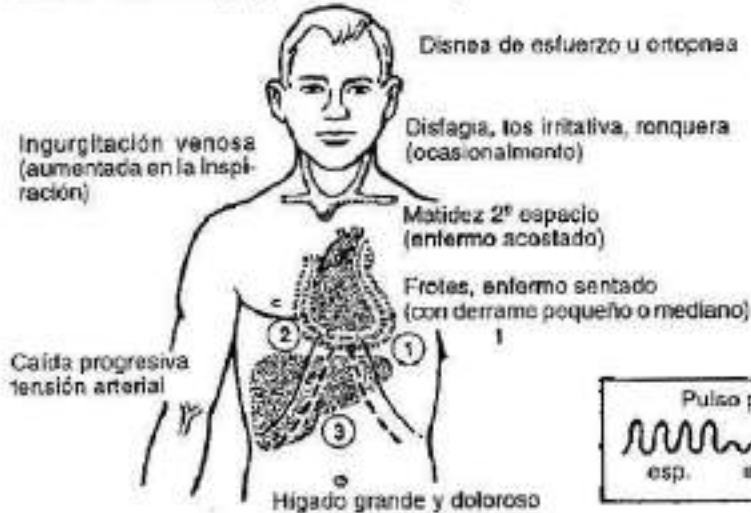


Hay enfermos con derrames abundantes que permanecen de pie aunque con disnea



Se duermen sentados y con la cabeza inclinada hacia adelante (Auenbrugger). A veces colocan una almohada sobre los muslos (signo de la almohada)

En los niños un gran derrame los lleva a veces a adoptar la actitud de plegaria mahometana



1. Signo de Gendrin. Cuando se logra palpar la punta, ésta se halla hacia arriba y adentro de la matidez. Mucho valor diagnóstico. 2. Signo de Rotch. Matidez del 5º espacio intercostal derecho por atelectasia pulmonar. El ángulo cardiopulmónico de Ebstein queda así obtuso. Poco valor diagnóstico. 3. Signo de Hoover. Ángulo subcostal epigástrico achicado en la inspiración por descenso del diafragma (gran derrame)

1. Signos pseudopleuríticos por compresión del pulmón izquierdo. Se atenúan al inclinarse el paciente hacia adelante (signo de Pins). Otras veces los signos pseudopleurales pueden deberse a la atelectasia pulmonar por obstrucción bronquial. 2. Submatidez de la columna. 3. Submatidez de la zona inmediata del pulmón derecho por la misma causa que 1 (Ewart). Estos signos, 1, 2 y 3, aparecen ocasionalmente y en derrames grandes

Una gran matidez cardíaca sin matidez relativa sugiere un derrame pericárdico



Corte esquemático del tórax mostrando cómo se dispone el líquido alrededor del corazón, comprimiendo el pulmón y los órganos del mediastino

La punción pericárdica confirma el diagnóstico de derrame y permite establecer con precisión su naturaleza

### ELECTROCARDIOGRAMA

A menudo muestra una desnivelación positiva del segmento RS-T en 1ª y 2ª derivación, raras veces en 3ª y/o en las torácicas. Esta sobre-elevación evoluciona hacia una T negativa en días o semanas y luego vuelve a la normalidad. Pocas veces la sobre-elevación inicial del segmento RS-T se acompaña de una T plana

### ETIOLOGÍA Y EVOLUCIÓN

Las causas más frecuentes de derrame pericárdico son: uremia, neoplasias, linfomas, colagenopatías, pericarditis virales, hipotiroidismo, tuberculosis y pericarditis purulentas. Al reabsorberse el derrame se forman adherencias pericárdicas que pueden dar o no síntomas. La supuración del derrame es de temer en los procesos supurados vecinos al pericardio. El derrame por pericarditis es a veces recurrente



De pie. Forma de pera



Decúbito dorsal. Forma globulosa con acortamiento del pedículo

Borramiento de las incisuras o puntos demarcadores de las partes cardiovasculares. Radioscópicamente latidos disminuidos o ausentes. Ecocardiografía: líquido en pericardio



Repleno de estómago. Muestra la compresión del mediastino posterior (disfagia, tos, ronquera, etc.)

# TAPONAMIENTO AGUDO DEL CORAZON

## Compresión cardíaca aguda

Bastan 200 o 300 ml de líquido acumulados rápidamente en el pericardio



Presión venosa aumentada y creciente, 20 cm o más

Diseña intensa  
Ingurgitación venosa



Sombra cardíaca a veces pequeña y poco móvil

Ruidos apagados

Presión arterial (especialmente diferencial) baja y decreciente

Hígado de tamaño normal

Pulso pequeño y paradójico

La caída de la presión arterial determina: inquietud, ansiedad, palidez, transpiración fría, viscosa; finalmente lipotimia  
**Shock**

Los enfermos adoptan una postura sugestiva: sentados en la cama y bien inclinados hacia adelante. Los niños llegan a veces a la posición de plegaria mahometana.

Frecuentemente aparece bajo voltaje del electrocardiograma o inversión de T; a veces ambos signos

### ETIOLOGIA

Hemorragia pericárdica

Heridas y contusiones del corazón

Ruptura de un infarto miocárdico o de la aurícula, de un aneurisma aórtico o de aorta aterosclerosa

Púrpura hemorrágica

Escorbuto, tuberculosis pericárdica

Pericarditis con derrame seroso, hemorrágico o purulento

Tumor de corazón o de pericardio, o de mediastino

Neumopericardio

Neumotórax (a gran presión)

Enferma mediastínico rápido

### TRATAMIENTO

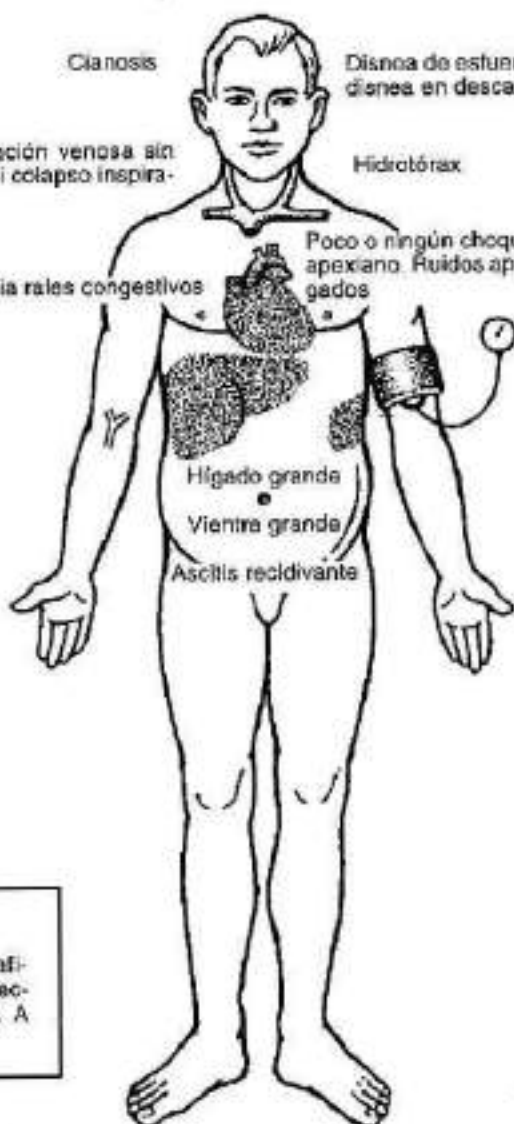
Aspiración del líquido o del aire (en los neumotórax)

Tratamiento del shock



# PERICARDITIS CRONICA CONSTRICTIVA

Siniosis y fibrosis del saco pericárdico que perturban la actividad cardíaca durante el relleno diastólico




Presión venosa mayor de 15 cm de agua.

## Presión arterial

Mx 100 más o menos  
Mn 80 más o menos

Presión diferencial pequeña

Pulso pequeño y taquicárdico  
Pulso paradójico



espiración inspiración espiración

## ELECTROCARDIOGRAMA

Inversión de T en 1ª y 2ª, a veces en las tres derivaciones comunes y en las torácicas. También es frecuente el bajo voltaje

## ETIOLOGIA

Pericarditis: tuberculosas, estafilocócicas, neumónicas y otras infecciosas, casi nunca reumáticas. A veces es idiopática

## RADIOLOGIA




Corazón pequeño con escasa movilidad, a veces calcificación pericárdica

Ecocardiografía: es muy útil

## SINTESIS

Ascitis con signos de insuficiencia cardíaca congestiva y corazón relativamente chico e inmóvil



# AORTITIS SIFILITICA

## ETIOLOGIA

Sífilis adquirida

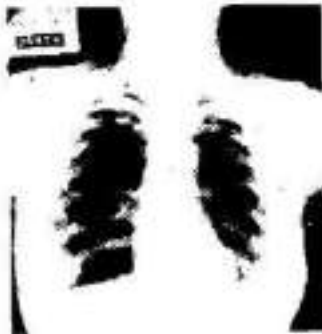## EVOLUCION

Ordinariamente sólo da síntomas de 10 a 20 años después del chancro

La lesión se inicia por los linfáticos del mediastino en la aorta ascendente por encima de las sigmoideas. Ataca las tres tónicas, destruyendo la media. Esto provoca el ensanchamiento y la deformación del vaso, cuyo grado máximo es el aneurisma. Cuando el proceso de ensanchamiento llega a la embocadura de la aorta ocurre la insuficiencia sigmoidea aórtica. Placas de fibrosis de la íntima pueden ocluir la boca de las coronarias.

## CUATRO FORMAS CLINICAS FUNDAMENTALES

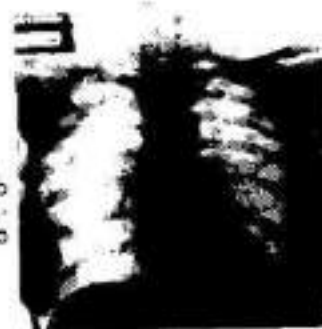
### 1ª AORTITIS SIMPLE O LATENTE



Aorta de forma y tamaño normales. Ruidos cardíacos normales. ECG normal

Todo individuo que ha tenido chancro sífilítico o que tiene la reacción FTA-Abs positiva y ha hecho tratamiento tardío o inadecuado presenta una aortitis latente

### 2ª AORTITIS CON DILATACION O CON ANEURISMA



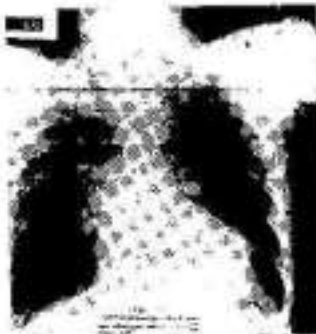Dilatación o aneurisma de la aorta

El 2º ruido aórtico puede ser o no timpánico

REACCION FTA-Abs +

Las formas clínicas 2ª, 3ª y 4ª generalmente coexisten

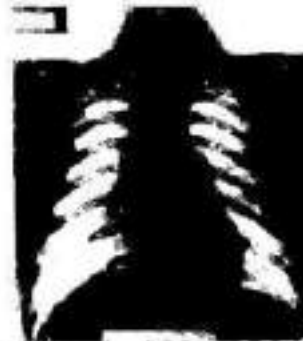### 3ª INSUFICIENCIA SIGMOIDEA AORTICA



Soplo diastólico aórtico

REACCION FTA-Abs +

### 4ª OCLUSION DE LA BOCA DE LAS CORONARIAS



REACCION FTA-Abs +  
DISNEA PAROXISTICA, ANGINA DE PECHO, ETC.

## PRONOSTICO

La aortitis sífilítica es una enfermedad grave. La oclusión coronaria y el aneurisma suelen producir muertes súbitas. La insuficiencia aórtica provoca primero la insuficiencia cardíaca congestiva de tipo ventricular izquierdo, y luego, global

## CONCEPTOS IMPORTANTES

1º, un soplo sistólico del foco aórtico no debe hacer diagnóstico de aortitis sífilítica; aparece también en la hipertensión arterial, esclerosis aórtica, estrechez aórtica, diafragma alto, etc.; 2º, la dilatación global de la aorta es mucho más frecuente en la hipertensión arterial y la esclerosis aórtica que en la aortitis sífilítica; 3º, la angina de pecho es comúnmente por esclerosis de las coronarias, raras veces por aortitis sífilítica

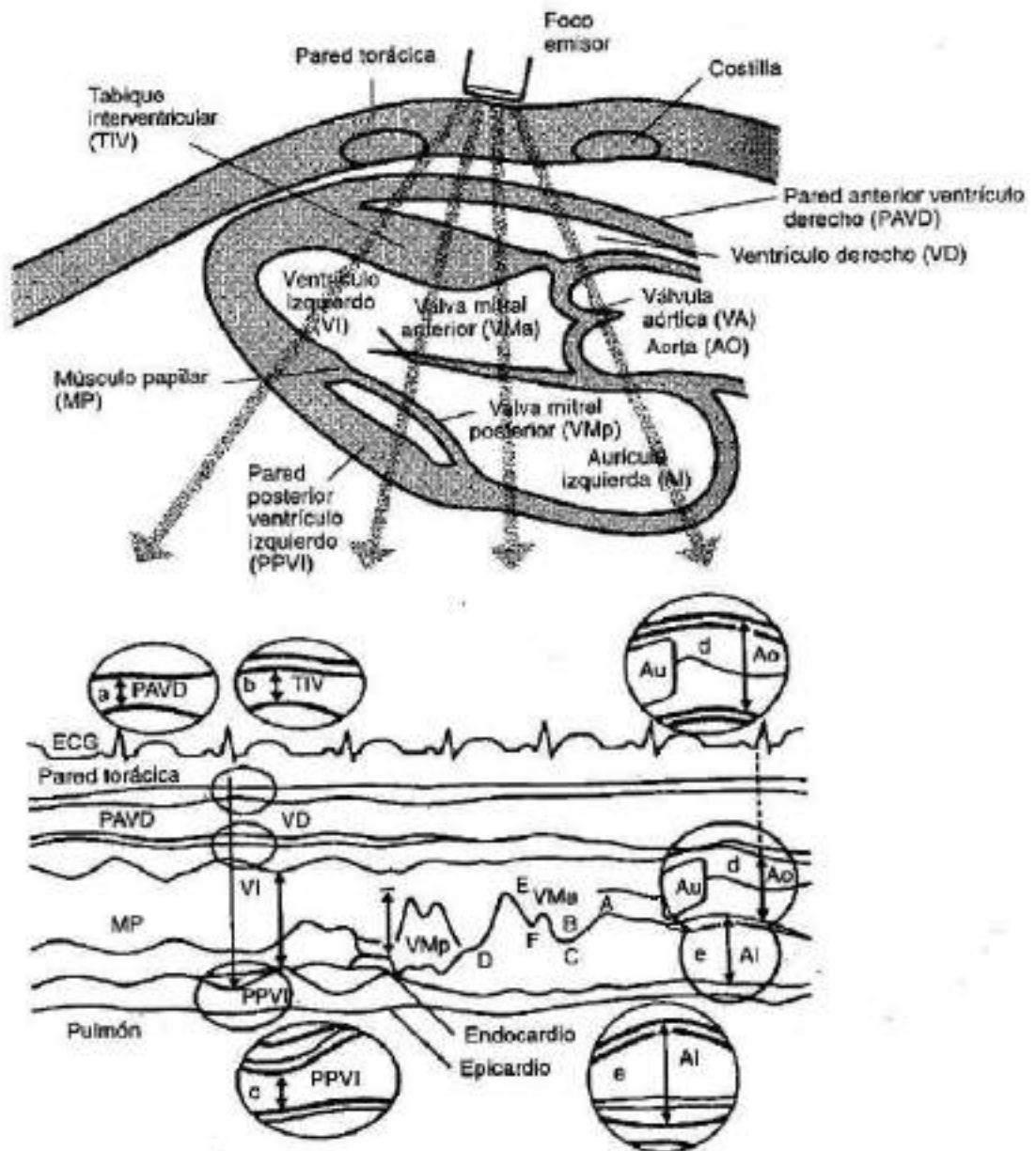
## TRATAMIENTO

Penicilina G sódica 1.000.000 U/día durante 15 días o penicilina G benzatina 2.400.000 U i.m. semanalmente durante 4 semanas

# ECOCARDIOGRAFIA (MODO M)

Según recomendación de la Sociedad Americana de Ecocardiografía. *Circulation* 58: 1072, 1978

Procedimiento insustituible para la apreciación de fenómenos anatómicos y dinámicos valvulares; motilidad, desplazamiento y grosor de las paredes miocárdicas; tamaño de las cavidades y detección de trombos o tumores intracardiácos, o bien de líquido en el pericardio (véase Diagnóstico por imágenes)



- a) Espesor de la pared anterior del ventrículo derecho (PAVD)\*
- b) Espesor del tabique interventricular (TIV)\*
- c) Espesor de la pared posterior del ventrículo izquierdo (PPVI)\*
- d) Diámetro de la raíz de la aorta (Ao)\*  
(se incluye el espesor de la pared anterior de la aorta)
- e) Diámetro de la aurícula izquierda (AI) (telediastólico)
- f) Amplitud de la válvula mitral anterior
- g) Diámetro telediastólico del ventrículo izquierdo (DTD-VI)\*
- h) Diámetro telesistólico del ventrículo izquierdo (DTS-VI)

$$\text{Fracción de acortamiento (\%)} = \frac{\text{DTD-VI} - \text{DTS-VI}}{\text{DTD-VI}} \times 100$$

\*=Telesistólico (medición al comienzo del QRS)

# ANEURISMA DISECANTE DE LA AORTA

En una placa ateromatosa ulcerada, la sangre se introduce entre dos láminas de la túnica media, haciendo una nueva ruta que puede quedar ciega o buscar una salida a la luz del vaso. El desgarro se origina generalmente en la aorta ascendente, pudiendo llegar hasta las ilíacas. La degeneración quística de la túnica media favorece la producción del aneurisma disecante

## SINTOMA CAPITAL

Dolor repentino, brutal, en el pecho, corriméndose luego por la espalda, hacia abajo, acompañado de un colapso periférico intenso

## EVOLUCION

Varias horas o días. El dolor persiste. El hematoma intraparietal puede disminuir la luz del vaso, provocar trombosis de la aorta o de sus ramas colaterales o terminales, o desgarrar del todo el vaso con muerte rápida. Ocasionalmente, dura meses

El enfermo está muy inquieto y prefiere la posición de pie o sentada para alternar



La disecación de las tunicas de la aorta puede llegar a un fondo de saco ciego

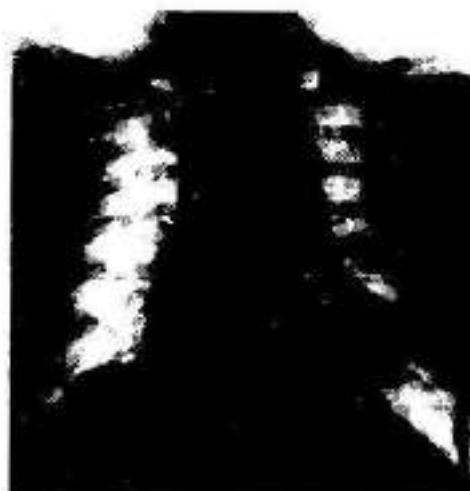
Es más frecuente en los hipertensos arteriales. El dolor es tan intenso y prolongado que no cede con las dosis habituales de morfina



La disecación de las tunicas aórticas puede reabrirse en la luz aórtica. En uno u otro caso las bocas de las colaterales pueden obstruirse

La extensión del desgarro suele originar reagudización del dolor y shock de repetición

La tensión arterial cae en el momento del shock, luego asciende llegando a veces a las cifras iniciales o aun superiores



El AD puede producir obstrucción de las embocaduras de las ramas de la aorta, determinando disminución o desaparición del pulso. Esto es relativamente frecuente en las femorales y en las renales (anuria)

## RADIOGRAFIA

Observar la deformación de la aorta en el cayado y región descendente, desviando la tráquea (T); se ve asimismo el agrandamiento del arco ventricular izquierdo (V). En otros casos aparecen irregularidades del borde. Las deformaciones serán mejor interpretadas si existe una radiografía anterior para comparar

## ELECTROCARDIOGRAMA

Ordinariamente no se modifica. Cuando el desgarro se hace desde la embocadura aórtica puede obstruirse una boca coronaria y aparecer signos electrocardiográficos semejantes a los del infarto agudo de miocardio (ver)

En los días siguientes al ataque pueden aparecer fiebre moderada, leucocitosis y eritrosedimentación acelerada

## TRATAMIENTO

Sintomático: Ante todo, calmar el dolor con morfina. Inmediatamente descender la tensión arterial con nitroprusiato. Reparación quirúrgica, después de definir el diagnóstico angiográficamente, por ecografía o tomografía computada

# ARTERIOPATIAS PERIFERICAS

Síndrome de oclusión de las arterias de miembros inferiores de causa orgánica

## TIPOS

- 1) Aortoiliaco (adultos)
- 2) Femoropoplíteo
- 3) Periférico (vejez)

## SINTOMAS

- 1) Dolor a la marcha, paroxístico. Calma al detenerse
- 2) Dolor de reposo: a) lesiones necróticas; b) lesión pretrófica; c) embolia; d) neuritis isquémica

## ETIOLOGIA

Arteriosclerosis (aterosclerosis), lesiones en la íntima 95 %  
Tromboangiitis obliterante (rara) 5 %

## SIGNOS

**Inspección:** Palidez, lesiones tróficas. Al levantar el miembro a 180° se exagera la palidez (blanca marmórea) y tarda más de 20 seg en recolorarse al colgar las piernas

**Palpación:** Piel fría. Pulso: desaparición o disminución de uno o más de los pulsos: femoral, poplíteo, tibial posterior, pedio. Oscilometría: inferior a la palpación de pulsos, completa datos sobre circulación troncular

**Auscultación:** Con el estetoscopio, la auscultación en arterias accesibles da datos importantes. Un soplo sistólico trasunta una obstrucción

**Arteriografía:** No imprescindible para el diagnóstico. Se efectúa en: 1) diagnóstico dudoso; 2) si se piensa en cirugía reconstructiva

**Laboratorio:** Investigar diabetes. Hiperlipemia e hipercolesterolemia

## CRITERIO DIAGNOSTICO

Debe diferenciarse de cuadros artrósicos, hernia de disco, trastornos estáticos, tumores

## TRATAMIENTO

**Médico:** Vasodilatadores (regular). Drogas hipercinéticas y fibrinolíticas (estreptoquinasa-estreptodemasia). Tratamiento anticoagulante prolongado (al mejor). **Quirúrgico:** Reconstrucción por prótesis o autoinjerto venoso. Buen resultado en aortoiliaco. El tratamiento médico se prefiere al quirúrgico en: 1) casos leves, y 2) cuando hay enfermedad vascular extensa (cerebral o coronaria)

# ROBO DE LA SUBCLAVIA

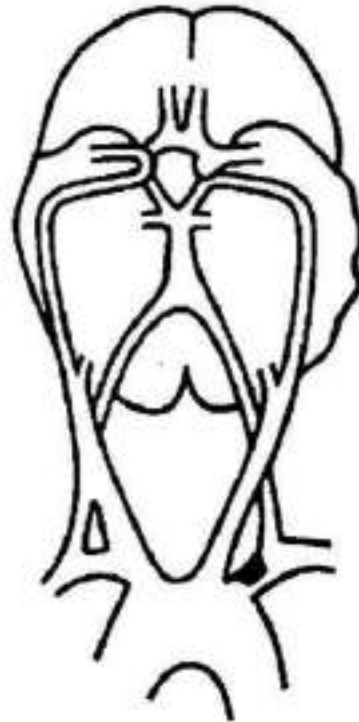
Isquemia cerebral en el territorio del sistema vertebrobasilar, por extracción del flujo sanguíneo a través de la arteria vertebral, para suplir la reducción circulatoria producida por una estenosis de la arteria subclavia

## ETIOLOGIA

Placa de ateroma (generalmente). Secuela de la operación de Bialock-Taussig

## SINTOMAS

Los mismos que produce la insuficiencia vertebrobasilar, pero provocados por la actividad del miembro irrigado por la subclavia obstruida. Son útiles la prueba de la hiperemia muscular y la prueba de la hiperemia reactiva (véase Fustinoni, *Semiología del Sistema Nervioso*)



## MECANISMO

La estenosis de la arteria subclavia, por debajo y antes del origen de la vertebral, reduce la presión en su porción distal, invirtiendo el sentido del flujo sanguíneo, que baja en lugar de subir en la arteria vertebral, para drenar en la porción posesférica de la subclavia

## SIGNOS

Pulso diferente del lado de la subclavia obstruida  
Presión arterial disminuida en el brazo de la subclavia obstruida  
Ruido de soplo supraclavicular del lado de la subclavia obstruida

## ARTERIOGRAFIA

La inversión del flujo sanguíneo se manifiesta por un retardo en el relleno de la vertebral del lado de la subclavia obstruida

## TRATAMIENTO

La reparación quirúrgica de la subclavia da buenos resultados

# TROMBOSIS DE LAS VENAS DE LOS MIEMBROS INFERIORES

Un proceso serio, muy común y no diagnosticado clínicamente con gran frecuencia

Causa del 80 % de las embolias pulmonares responsables del 3 % de todas las muertes y del 20 % después de los 70 años de edad

Son debidas a **flebotrombosis** (las más) o **tromboflebitis** (las menos)

## Tromboflebitis

Proceso inflamatorio activo, con síntomas locales (dolor, tumefacción) y generales (fiebre, taquicardia, etc.)

## Flebotrombosis

Proceso trombótico con escasa reacción local y pocos síntomas generales o ninguno; ordinariamente es bilateral

## PATOGENIA

Factores:

- 1º Lesión degenerativa o inflamatoria del endotelio venoso
- 2º Retardo de la corriente venosa
- 3º Coagulabilidad sanguínea aumentada

## ETIOLOGIA

**Casos médicos** (más frecuentes, 80 %). Cardiopatías, tumores malignos, caquexia, senilidad, varicosidades, pequeños traumas locales, enfermedades infecciosas (neumonía, fiebre tifoidea, influenza, etc.), hemoconcentración, policitemia, leucemia

**Casos quirúrgicos o ginecológicos** (menos frecuentes, 20 %). Intervenciones quirúrgicas serias, laparotomías pélvicas, prostatectomías, puerperio, abortos infectados, traumatismos graves, fracturas vertebrales, femorales, etc.

## SINTOMAS Y SIGNOS

1º Taquicardia. 2º Febrícula o fiebre. 3º Dolor o sensibilidad trayecto venoso. 4º Aumento del volumen del miembro. 5º Edema. 6º Signo de Homans (dolor en la pantorrilla por flexión dorsal del pie). 7º Dilatación de venas superficiales (venas centinelas o mensajeras). 8º Eritrosedimentación acelerada. Todos ellos pueden no existir, ser muy atenuados o muy tardíos

**Concepto importante.** Por lo menos en el 50 % de los casos de tromboembolias graves o mortales, las trombosis venosas no pueden ser reconocidas clínicamente. Son útiles, en estos casos, ciertas técnicas diagnósticas complementarias (flebografía, prueba de captación del fibrinógeno con isótopos radiactivos, detector ultrasónico)

## TRATAMIENTO PREVENTIVO

Evitar la inmovilidad de las piernas del paciente en cama. Evitar la compresión de las venas. Uso de medias elásticas en los pacientes predispuestos. Reducir el período de cama. Evitar la deshidratación. Para evitar las embolias: anticoagulantes o ligaduras de **ambas femorales** o de la cava

# FISTULA ARTERIOVENOSA

## Aneurisma arteriovenoso

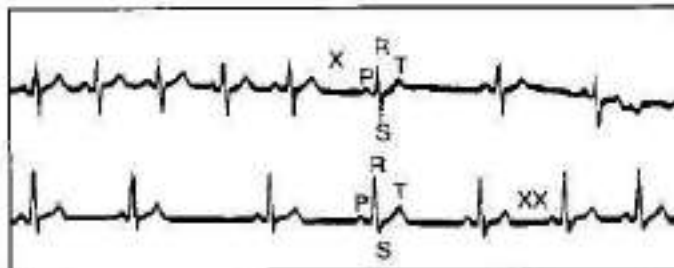
Una causa rara de insuficiencia cardíaca, pero que merece ser bien conocida porque puede curar radicalmente con la intervención quirúrgica.

### ETIOLOGIA

Heridas comunicando una arteria de cierto tamaño y una vena.  
Hemangiomas congénitos. Grandes bocios crónicos (por la vasodilatación pronunciada se establece una comunicación amplia entre arterias y venas). Algunas fistulas arteriovenosas son de difícil explicación etiológica.

### PATOGENIA

El regreso rápido al corazón de una gran cantidad de sangre lo agranda y lo recarga de trabajo.  
El agrandamiento cardíaco se hace especialmente por dilatación.  
Es reversible con la desaparición de la causa.



Signo de Branham. Al comprimirse la arteria (X) se produce bradicardia. Al suprimirse la compresión (XX) vuelve la taquicardia.

El EC no es característico; puede mostrar desviación a la derecha o a la izquierda con sobrecarga ventricular. Esta anomalía gráfica puede desaparecer después de la corrección quirúrgica.

### Semiología de la fístula arteriovenosa

- Frémilo y ruido de soplo continuo con reforzamiento sistólico.
- Ocasionalmente tumor pulsátil.
- Desaparición de a) y b) con la compresión de la arteria.
- Pulsación de las venas distales.
- Pulso amplio con signo del martillo de agua.
- Aumento de la presión diferencial.
- Aumento de la presión venosa.

### Semiología de la insuficiencia cardíaca por fístula arteriovenosa

La de una insuficiencia cardíaca congestiva común. Habitualmente hay taquicardia que se convierte en bradicardia al cerrarse la fístula o comprimirse la arteria (signo de Branham).

### MISCELANEA

Algunas insuficiencias cardíacas sobreviniendo en el embarazo pueden explicarse por un mecanismo semejante al de la fístula arteriovenosa. La placenta hace las veces de una fístula arteriovenosa. Excepcionalmente una FAV puede ser asiento de una infección por *Streptococcus viridans* u otros gérmenes.

### TRATAMIENTO

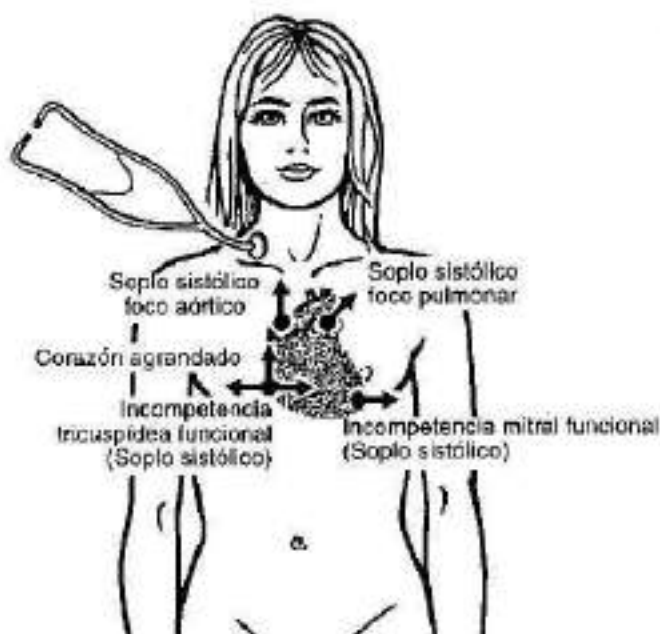
Quirúrgico. Debe hacerse por lo menos unos 3 meses después de establecida la fístula para dar tiempo al desarrollo de circulación colateral.



## EL CORAZON EN LAS ANEMIAS INTENSAS

El corazón se agranda en las anemias intensas crónicas. La velocidad de la corriente sanguínea se acelera en las anemias intensas. El miocardio, como todos los músculos, sufre de hipoxia en las anemias intensas.

En la yugular suele oírse un zumbido venoso continuo, con intensificación periódica ("ruido de moscardón" o "ruido de peonza"), por el desagüe rápido de la yugular en la cava.  
Las variaciones de intensidad son impresas por la respiración y la sístole y la diástole auriculares.  
Se oye mejor en el lado derecho, con el enfermo incorporado.  
Algunas personas normales con corriente sanguínea acelerada también pueden presentarlo.



El agrandamiento cardíaco puede producir incompetencia funcional de la mitral, de la tricúspide y más raramente de las sigmoideas aórtica y pulmonar.  
Frecuentemente se agranda el infundíbulo de la pulmonar, originando una "estrechez relativa".  
La velocidad aumentada de la corriente sanguínea intensifica esos ruidos de soplo. Por sí misma, esa aceleración puede originar soplos en la aorta y la pulmonar durante las sístoles ventriculares.

### TENSION ARTERIAL

La Mx y Mm descienden en las anemias severas. Ocasionalmente se ha observado el descenso de una hipertensión arterial con la curación de una anemia.

### ELECTROCARDIOGRAMA

Las anemias severas pueden provocar desnivel del segmento RS-T, especialmente en 1ª y 2ª derivación, e inversión de T. Estos signos eléctricos pueden ayudar al diagnóstico de una hemorragia aguda interna.

La auscultación de la arteria femoral, en la arcada crural, permite oír a veces un doble soplo, el sistólico de toda compresión arterial y el diastólico más débil, por el simple aumento de la velocidad de la corriente sanguínea.

### PRECAUCION

Las endocarditis infecciosas subagudas y la fiebre reumática pueden generar anemias que enmascaran la verdadera etiología.

### CONSECUENCIA DE LA HIPOXEMIA

- 1ª En personas con cierto grado de esclerosis coronaria favorece la aparición de **angina de pecho**.
- 2ª Ocasionalmente se han observado infartos de miocardio en anémicos intensos que han realizado esfuerzos grandes.
- 3ª Es una seria complicación de todas las afecciones cardíacas y vasculares.
- 4ª Ocasionalmente puede ser la única causa de agrandamiento e insuficiencia cardíaca.

### EVOLUCION

El agrandamiento cardíaco de la anemia es reversible; al achicarse el corazón y la velocidad de la corriente sanguínea disminuir, los ruidos de soplo desaparecen. Es prudente no hacer diagnóstico definitivo de afección cardíaca valvular cuando existe una anemia intensa.  
En los cardíacos, la acentuación de la anemia, con desaparición de los reticulocitos y eosinófilos, es un signo de mal pronóstico.

### TRATAMIENTO

Lo fundamental es el tratamiento de la anemia, según su causa.

# CORAZON CIFOSCOLIOTICO CORAZON DE TORSION MEDIASTINICA

Una forma de corazón pulmonar crónico con algunas características propias  
A menudo pasa inadvertido como etiología de una insuficiencia cardíaca crónica

## ETIOLOGIA

Cifoscoliosis (mal de Pott, parálisis infantil, etc.). Ocasionalmente, desplazamientos del corazón, a veces con torsión sobre su eje vertical, de causa pleuropulmonar.



Radiografía de una cifoscoliosis

El corazón no está muy agrandado. El arco pulmonar pronunciado, demostrativo de la hipertensión en la circulación pulmonar.

## PATOGENIA

El trastorno de la función respiratoria recarga el trabajo sistólico del ventrículo derecho y produce hipoxemia.  
Hay además dificultad circulatoria en el circuito pulmonar, sobrecargando el esfuerzo de ese ventrículo.  
El enfisema pulmonar crónico es también un factor de insuficiencia respiratoria y de aumento de la tensión circulatoria pulmonar.

## SEMOLOGIA

(antes de la insuficiencia cardíaca):

- 1º Disnea de esfuerzo
- 2º Tendencia a la cianosis
- 3º Tendencia a mareos o lipotimia
- 4º Disminución de la capacidad vital
- 5º Velocidad de la corriente sanguínea y presión venosa normales
- 6º Taquicardia habitual
- 7º Acentuación del segundo ruido pulmonar
- 8º Corazón poco agrandado

El EC muestra una desviación a la derecha del eje eléctrico, debido a la hipertrofia del ventrículo derecho.

Según el grado de "hipoxemia" habrá más o menos eritrocitosis.

## EVOLUCION

Hacia la insuficiencia cardíaca congestiva del tipo ventrículo derecho.  
Es una insuficiencia cardíaca que responde mal al tratamiento.  
Sucumben rápidamente en las infecciones bronquiales y pulmonares.

## TRATAMIENTO

- 1º Preventivo: ortopedia en las deformidades torácicas. Prevención de infecciones respiratorias.
- 2º Preventivo de la insuficiencia cardíaca: ejercicios respiratorios metódicos.
- 3º En la fase de insuficiencia cardíaca, oxigenoterapia además del tratamiento ordinario.
- 4º Si hay hipervolemia excesiva: sangría, previa consulta del hematocrito. No se debe dejar descender la hemoglobina por debajo de 12 g %.

# SINDROME DE MARFAN

(Aracnodactilia)

Trastorno hereditario del tejido conectivo con malformaciones oculares, cardiovasculares y esqueléticas

## Signología

Pequeñez y luxación o subluxación del cristalino (en el 94 % de los casos). Aracnodactilia (dedos delgados y largos de las manos, a veces del pie, 75 %). Constitución longilínea. Estatura alta (relación a parientes). Dolicocefalia (90 %). Nistagmo. Pupilas perezosas. Orejas grandes aladas. Paladar ojival. Deformidades del esternón. Pecho en carena o de paloma. Cifosis. Escoliosis. Lordosis ligeras. Escápulas aladas. Poca grasa subcutánea. Musculatura hipotónica e hipotrófica. Relajación ligamentosa. Dedos pegados. Pies planos. Todos estos signos pueden ser mínimos o faltar

## Malformaciones cardiovasculares (pueden ser mínimas)

- I. AORTA. Dilatación, anillo (Insuficiencia aórtica). Aneurisma aórtico torácico o abdominal. Aneurisma disecante. Coartación. Ductus arteriosus persistente. Hipoplasia. Trombosis con síndrome de Leriche
- II. ARTERIA PULMONAR. Dilatación. Aneurisma disecante
- III. DEFECTOS SEPTALES. Auriculares. Ventriculares
- IV. ANORMALIDADES VALVULARES. Alargamiento y saculación de las sigmoideas aórticas. Fenestración. Ruptura. Endocarditis infecciosa
- V. Arritmias y defectos de la conducción
- VI. Consecuencias cardiovasculares de la cifoscoliosis y pecho en carena: Soplos. Arritmias. Corazón pulmonar
- VII. Venas varicosas

## Evolución y pronóstico

Dependen de la seriedad de las malformaciones cardiovasculares

Existen formas frustras —y casos sin antecedentes familiares— en todo trastorno congénito del cristalino. Sospechar el síndrome de Marfan aun en ausencia de aracnodactilia o de antecedentes



## SEMILOGIA DEL APARATO RESPIRATORIO\*

El método a seguir cuando se sospecha una afección del aparato respiratorio es el siguiente.

### Síntomas

**Disnea.** Es la sensación consciente y desagradable de dificultad respiratoria (carácter subjetivo).

**Tipos de disnea:** 1) *De esfuerzo:* la produce un esfuerzo de intensidad variable y cede con el reposo más o menos prolongado. En general, la disnea respiratoria de esfuerzo progresa en forma lenta, a diferencia de la disnea cardíaca, cuya evolución suele ser más rápida.

2) *Permanente:* puede presentarse en forma aguda, como consecuencia de una enfermedad respiratoria que anule bruscamente gran parte del campo de la hematosis (neumonía, neumotórax espontáneo). Salvo esta eventualidad, resulta de la agravación pasajera o definitiva de la disnea de esfuerzo.

3) *Paroxística:* crisis de asma (véase más adelante).

4) *De predominio inspiratorio:* propia de la estenosis de las vías respiratorias altas (laringe y tráquea), por espasmo y edema de glotis, crup diftérico, cuerpos extraños, tumores, etc. La dificultad inspiratoria visible se acompaña de *tiraje* (depresión de las partes blandas de las fosas supraclaviculares y supraesternal, espacios intercostales y hueco epigástrico), aleteo nasal y *cornaje* (ruido intenso que semeja el sonido de una trompa). En casos extremos, el enfermo se sienta en la cama (ortopnea) y fija los brazos para prestar apoyo a los músculos respiratorios accesorios.

5) *Espiratoria:* implica obstrucción bronquiolar, y puede ser permanente (casos avanzados de enfisema obstructivo difuso) o asumir el carácter paroxístico de una *crisis de asma:* la espiración se hace activa, difícil y muy prolongada; se acompaña de ruidos (sibilancias y roncus) y el tórax está muy distendido.

**Tos.** *Tipos de tos.* *Seca* (procesos pleurales); *húmeda*, con expectoración o sin ella; *productiva*, cuando hay expectoración; *quintosa* (tos convulsa),

con accesos caracterizados por una serie de espiraciones bruscas que siguen a una inspiración sibilante. Puede acompañarse de vómitos; *tos emetizante*; *bitonal* (con dos tonos), producida por lesiones locales de la laringe o alteraciones de los nervios recurrentes (tumor de mediastino, aneurisma del cayado aórtico); *afónica*, que responde a una lesión destructiva de las cuerdas vocales (tuberculosis, cáncer).

**Dolor.** *Puntada de costado:* dolor intenso, punzante, de aparición brusca, que se exagera con los movimientos respiratorios y la tos, es de breve duración (días) y tiende a inmovilizar el tórax. Se presenta en neumopatías agudas que afectan la pleura, pleuresía, neumotórax, infarto y embolia pulmonares.

*Dolor referido:* el que produce en la base del cuello y el hombro una pleuresía diafragmática.

*Dolor propagado:* el cáncer broncogénico de localización apical, además del dolor local, produce un dolor propagado a la cara interna del miembro superior, por invasión del plexo braquial (síndromeápico-costovertebral).

**Hemoptisis.** Es la eliminación por la boca de sangre procedente de las vías respiratorias inferiores. Va precedida de una sensación de gorgoteo y de calor retroesternales, y la eliminación se acompaña de tos, en general incoercible. La sangre es roja y espumosa. A veces resulta difícil establecer la diferencia con hemorragias de otras procedencias: hematemesis, epistaxis, estomatorragia, hemorragia faríngea, etcétera.

*Causas:* bronquiectasias, tuberculosis, carcinoma broncogénico, hidatidosis, micosis. Entre las causas no respiratorias, recuérdense la estenosis mitral y los estados hemorrágicos.

**Expectoración.** *Cantidad:* puede ser muy variable, desde la pequeña partícula mucosa que se elimina al final de una crisis asmática, hasta los varios centenares de mililitros de las supuraciones pulmonares.

*Color:* rojizo (expectoración hemoptoica); amarillo o amarillo verdoso (pus); herrumbroso (neumonía); achocolatado (absceso amebiano hepático abierto en el árbol bronquial), etcétera.

\* Dr. Osvaldo Pustinoni.

**Olor:** fétido (abscesos y bronquiectasias); pútrido (gangrena).

**Tipos:** *mucosa*, incolora (traqueobronquitis agudas y bronquitis crónicas); *purulenta* y *mucopurulenta*, supuraciones parenquimatosas o bronquiales o empiema abierto en los bronquios; *serosa*, muy fluida, espumosa, rosada (edema agudo de pulmón); *sanguinolenta*, en forma de estrías o tinteado parcialmente el esputo.

Además de los caracteres físicos de la expectoración debe investigarse si determinadas posiciones del enfermo incrementan su abundancia (avenamiento de las supuraciones pulmonares), la posibilidad de estratificación cuando se recogen los esputos en un recipiente transparente y la presencia de elementos macroscópicos (membranas y escólex hidatídicos, concreciones, cuerpos extraños, granos de actinomicos, etcétera).

**Vómica.** Es la eliminación brusca por las vías respiratorias de una cantidad importante de pus o líquido de otro tipo. Se produce por la apertura en el árbol bronquial de una colección de origen broncopulmonar (quiste hidatídico, absceso pulmonar), pleural (empiema) o extratorácico (absceso subfrénico, absceso hepático).

**Cianosis.** Es la coloración azulada de la piel y mucosas provocada por el aumento de la concentración absoluta de hemoglobina reducida (más de 5 g por 100 ml de sangre capilar). La cianosis producida por enfermedades respiratorias (neumonía, bronconeumonía, granulía tuberculosa, neumotórax hipertensivo, obstrucción de las vías respiratorias altas, enfisema, etc.) es de patogenia central y constituye un signo tardío de hipoxia.

## Inspección

**Actitud.** Puede ser característica la actitud de los pacientes disneicos, o la *contorsión homolateral* o *pleurotónos* de los tumores que han invadido la pleura parietal.

**Decubito.** Homolateral en los derrames pleurales (el enfermo "se acuesta sobre su derrame") o en las supuraciones broncopulmonares para evitar la expectoración.

**Facies.** Síndrome de Bernard-Horner: estrechamiento de la apertura palpebral, miosis, enoftalmía y quemosis conjuntival, por parálisis del simpático torácico en los tumores del vértice pulmonar.

**Miembros.** *Dedos hipocráticos* o *en palillo de tambor*: abultamiento de la falange terminal de los dedos de las manos y de los pies (hiperplasia de las partes blandas) con uñas "en vidrio de reloj". Se ven en el enfisema obstructivo difuso, en las supuraciones broncopulmonares crónicas o en el carcinoma pulmonar. No son patognomónicos de estas afecciones.

*Osteoartropatía hipertrofiante néumica* (sín-

drome de Bamberger-Marie): los miembros se presentan abultados, enrojecidos y dolorosos a nivel de las grandes articulaciones (especialmente las muñecas y los tobillos). La radiografía muestra neoformación subperióstica en las epífisis de los huesos largos. Se ve en algunos casos de carcinoma pulmonar, en los que puede acompañarse de hipocratismo digital.

**Tórax.** El tórax debe inspeccionarse preferentemente con el paciente de pie o sentado en un banquillo con los brazos pendiendo a lo largo del cuerpo, observando sucesivamente las regiones anterior y posterior. Para exponer cada región lateral se coloca la mano del paciente detrás de su cabeza.

**Circulación colateral:** venas dilatadas y tortuosas que se presentan en el síndrome mediastínico. Suele acompañarse de edema en esclavina.

**Ginecomastia:** en los procesos crónicos o en los tumores malignos endotorácicos.

**Formación torácica:** 1) *tórax normal*, presenta modificaciones morfológicas de un individuo a otro, explicables por el hábito constitucional, nunca es estrictamente simétrico y, en general, hay predominio del diámetro transversal sobre el anteroposterior; 2) *tórax paralítico* o en "inspiración permanente", aplanado en sentido anteroposterior, con evidente hipotrofia muscular y escapulas salientes (aladas). Puede ser congénito o producido por enfermedades consuntivas (neoplasias, tuberculosis); 3) *tórax enfisematoso* o en "inspiración permanente", con evidente predominio del diámetro anteroposterior. Típico del enfisema obstructivo difuso; 4) *tórax infundibuliforme*, caracterizado por la depresión de la mitad inferior del esternón. Generalmente congénito, o por raquitismo; 5) *tórax en carena*, en quilla o pecho de ave, con el esternón muy saliente y disminución manifiesta del diámetro transversal. Congénito o raquítico; 6) *tórax cifoescoliótico*, el hemitórax correspondiente a la convexidad del raquis es saliente por detrás y aplanado por delante; el hemitórax opuesto presenta las deformidades inversas.

**Abovedamientos:** se deben a la existencia de derrames pulmonares, neumotórax o tumores (quiste hidático, por ejemplo).

**Retracciones:** atelectasia, sínfisis pleural con retracción, neoplasias.

## Palpación

1. *"Mano de escultor"* (Merlo). Pasear la palma de la mano por toda la superficie torácica para ratificar y ampliar los datos obtenidos con la inspección.

2. *Piel, celular subcutáneo y músculos.* Hipotrofia y atrofia (procesos crónicos, especialmente tuberculosis); contracturas (procesos inflamatorios de la pleura y el pulmón, afecciones musculares), a

las que luego suceden la hipotonía y la atrofia; edema (síndrome mediastínico); enfisema subcutáneo (neumotórax traumático o espontáneo).

3. *Adenopatías*. Explorar cuidadosamente las fosas supraclaviculares, en especial en su porción interna o medial, y la axila (tumores endotorácicos, tuberculosis, afecciones de sistema, enfermedades infectocontagiosas, etcétera).

4. *Elasticidad torácica*. Depende de las modificaciones de la caja torácica y/o del contenido. Disminuida en condensaciones, enfisema obstructivo, derrames y tumores de gran volumen.

5. *Expansión torácica* (vértices, bases y región infraclavicular). En condiciones normales la amplitud es simétrica en ambos hemitórax y mayor en las bases que en los vértices. Las afecciones citadas en 4) pueden producir disminución bilateral, unilateral o localizada. Con frecuencia, la disminución se acompaña de asincronismo.

6. *Vibraciones vocales*. Es el estudio de las vibraciones generadas por la transmisión de la voz del paciente y registradas por la palpación de la región torácica correspondiente. Más intensas en el hombre y en el hemitórax derecho; poco perceptibles en la base izquierda en las mujeres. *Aumento*: en las condensaciones superficiales o las cavidades con condensación pericavitaria y bronquio libre. *Disminución*: en el enfisema, paquipleura y neumotórax. *Abolición*: en el derrame de gran magnitud, atelectasia y neumotórax con gran colapso del muñón pulmonar.

7. En ocasiones, los frotos pleurales, los roncus y las sibilancias tienen expresión táctil.

### Percusión

Es la exploración de las variaciones de la sonoridad con el propósito de evaluar el estado del contenido del tórax y fijar límites y contornos de los órganos.

*Técnica*: la percusión dígito-digital es la electiva. Mientras el enfermo respira normalmente, se percutirán las caras anterior, lateral y posterior de cada hemitórax, y luego los puntos simétricos (percusión comparada). No olvidar la exploración de los campos de Krönig (vértices), la columna y las bases pulmonares (en inspiración y espiración extremas: movilidad diafragmática).

Los ruidos que se pueden apreciar a través de la percusión del tórax son:

1. *Sonoridad pulmonar*: ruido intenso, grave y prolongado. Está generado por la vibración de las estructuras pulmonares normales. En condiciones fisiológicas se comprueba sonoridad en los campos de Krönig, región dorsal hasta las bases, clavículas, hemitórax anterior derecho hasta el cuarto espacio intercostal, hemitórax anterior izquierdo hasta el tercer espacio intercostal y regiones laterales;

la columna es sonora desde la séptima vértebra cervical hasta la undécima vértebra dorsal. La excursión de las bases es de 4 a 6 cm.

2. *Submatidez*: menos intenso, más agudo y más breve que el anterior. Implica disminución del contenido aéreo en la zona percutida (condensación incompleta o de escaso espesor), o interposición de una lengüeta pulmonar entre la pared y un órgano macizo (submatideces hepática y cardíaca, normales).

3. *Matidez*: ruido débil, agudo y breve, que se obtiene: 1) normalmente, en la base del hemitórax derecho, donde el hígado se pone en contacto con la pared costal; 2) sobre áreas de parénquima privado de aire (por condensación, tumor o atelectasia); 3) por interposición de líquido entre la pared y el pulmón (derrame pleural, sea cual fuere su naturaleza: seroso, serohemático, serofibrinoso, purulento). Para el diagnóstico de derrame es muy importante: a) la percusión de la columna: *mate*, a diferencia de lo que ocurre en la condensación o en la atelectasia, donde la columna se mantiene sonora; b) la forma del límite superior, convexo hacia arriba y ascendente hacia la axila (en los derrames medianos y recientes; no así en los pequeños o de gran cuantía, o en los muy antiguos); c) el signo del desnivel: la altura del límite superior del derrame varía según que se percuta al enfermo en posición erecta o acostada. Es más franco y fácil de obtener en el hidroneumotórax que en los derrames puros y, entre éstos, en los recientes más que en los antiguos.

4. *Hipersonoridad*: exageración de la sonoridad normal. Implica aumento del contenido aéreo de la zona percutida, como sucede en el enfisema, en la crisis de asma, en el neumotórax o en las grandes cavidades.

5. *Timpanismo*: ruido muy intenso, grave y prolongado, con timbre musical. Se presenta en: a) neumotórax (inconstante); b) cavidades pulmonares superficiales, amplias y vacías; c) el límite superior de un derrame ("skodismo") por relajación del parénquima.

6. *Ruido metálico*: raro. Se obtiene: a) sobre cavidades pulmonares de grandes dimensiones, de paredes lisas, con hipertensión endocavitaria; b) en el neumotórax hipertensivo (excepcional).

### Auscultación

*Métodos*: 1) Auscultación directa o inmediata: se aplica el oído contra el tórax del enfermo, con la sola interposición de un paño muy fino de algodón. 2) Auscultación indirecta o mediata: a través del estetoscopio (el mismo que se utiliza para la auscultación cardíaca). Ambas tienen ventajas y desventajas recíprocas, por lo que es aconsejable combinarlas.

**Técnica:** se realiza con el paciente en posición preferentemente sentada, respirando con la boca entreabierta sin hacer ruido alguno y en forma algo más profunda y rápida que lo habitual. Se auscultarán metódicamente uno y otro hemitórax, de arriba hacia abajo, por sus caras anterior, dorsal y axilar; es imprescindible la comparación de regiones simétricas. Se debe prestar atención, ante todo, al murmullo vesicular: intensidad, duración de las fases, continuidad, tono y timbre. En circunstancias patológicas, el murmullo vesicular se acompañará de ruidos agregados o adventicios (estertores de distintos tipos, frotos) o será reemplazado por soplos. En cualquier caso, deberá establecerse, cuidadosamente, la fase (inspiración o espiración) en que recaen, y los caracteres acústicos de tales fenómenos; se terminará con la auscultación de las voces alta y cuchicheada (mientras el enfermo pronuncia la palabra treinta y tres) y la auscultación de la tos.

**Ruidos respiratorios normales.** Zonas donde se auscultan.

**Respiración bronquial:** originada en la glotis. Intensa, áspera, aguda. Se ausculta en las dos fases respiratorias, con una breve pausa silenciosa entre ellas. La espiración es más prolongada y sonora. Podemos imitarla inspirando y espirando fuertemente con la boca entreabierta, disponiendo la boca como para pronunciar la letra G. Se ausculta normalmente en el hueco supraclavicular y en la región dorsal superior.

**Murmullo vesicular (M.V.):** nace en los alvéolos. Poco intenso, grave, suave. Predomina en la inspiración; la última parte de la espiración es inaudible. Así, la duración del murmullo vesicular en las fases inspiratoria y espiratoria está en relación de 5 a 1. El murmullo vesicular se reproduce aspirando aire por la boca y colocando los labios como para pronunciar la letra F. Se ausculta en las regiones anterior, posterior y laterales del tórax, con mayor intensidad en las zonas infraclaviculares, interescapulovertebrales y subaxilares.

**Respiración broncovesicular:** mezcla de las dos anteriores. Es más sonora y aguda que el murmullo vesicular, con cierto timbre áspero. Se ausculta preferentemente a nivel de las articulaciones esternoclaviculares, en las regiones supraescapulares e interescapulovertebrales superiores.

## Ruidos patológicos

**A. Alteraciones del murmullo vesicular.** **Intensidad:** a) aumentada en zonas con actividad supletoria (hemitórax opuesto a un derrame o a un neumotórax); b) disminuida por obesidad o edema de la pared, reducción de la amplitud de los movimientos respiratorios (dolor torácico o abdominal alto, sea cual fuere su causa, o parálisis) u obstrucción de los conductos bronquiales (enfisema difuso).

**Duración y continuidad:** espiración prolongada (enfisema); respiración entrecortada: tiene valor cuando es local; puede producirse por los movimientos cardíacos, por adherencias pleurales o alteraciones parenquimatosas, generalmente tuberculosas.

**B. Ruidos agregados.** 1) **Estertores.** **Estertores secos:** a) **Cornaje:** semejante al sonido de una trompa; audible a la distancia. Implica obstrucción laringo-traqueal. b) **Roncus:** ruido continuo, grave, que se produce por obstrucción parcial de un bronquio grueso (bronquitis); a veces es palpable. c) **Sibilancia:** similar a un silbido, continuo o, más frecuentemente, espiratorio. Indica obstrucción parcial de bronquios medianos o finos. Como los roncus, las sibilancias suelen modificarse o desaparecer con la tos. d) **Wheezing:** sibilancia localizada, inmutable, producida por un obstáculo invariable (¿tumor endobronquial?).

**Estertores húmedos:** a) De burbujas, conocidos como estertores subcrepitantes. Evocan la idea de burbujas gaseosas que estallan en la superficie de un líquido viscoso. Según el "tamaño" de las burbujas, se clasifican en estertores de burbujas pequeñas, medianas o gruesas. Son numerosos, muy próximos entre sí, y se auscultan en ambos tiempos respiratorios, especialmente en la inspiración. La respiración profunda o la tos los modifican. Audibles en las bronquitis, bronconeumonía, corticopleuritis, infarto pulmonar, tuberculosis, congestión pulmonar, etcétera.

b) De burbuja modificados. 1) **Consonantes:** de tonalidad aguda, a causa de la condensación que rodea al bronquio en que se producen. 2) **Cavernosos:** de burbujas gruesas, generalmente inspiratorias, aumentan con la tos y tienen un peculiar timbre cavitario. 3) **Gorgoteo:** audible en ambas fases respiratorias, mezclado con un soplo cavitario. Está compuesto por burbujas grandes y medianas. 1), 2) y 3) se auscultan en la zona pulmonar, que es asiento de una cavidad con líquido retenido (absceso del pulmón, cavernas tuberculosas, quiste hidatídico complicado y parcialmente evacuado). 4) **Crujidos:** constituidos por burbujas de tamaño muy desigual, que se suceden en ráfagas, especialmente inspiratorias, con timbre variable. Se dividen en "secos" y "húmedos". Son bastante estables. Asientan en zonas de parénquima pulmonar en reblandecimiento (tuberculosis). 5) **Anfórico:** "Retintín metálico" o "gutta cadens". De auscultación muy rara, semejante al ruido que se produce al dejar caer un grano de arena en una copa de cristal. Se puede auscultar en los hidroneumotórax o pnoneumotórax. Se acompaña de otras manifestaciones de anforismo.

c) **Crepitantes.** De origen alveolar. Formados por burbujas muy finas y homogéneas, muy numerosas, únicamente inspiratorias. Son auscultables en la neumonía lobular, el edema agudo del pulmón y el infarto pulmonar.



d) Estertores de despliegue. Son muy similares a los anteriores. Se auscultan con frecuencia en ancianos que han permanecido largo tiempo acostados sin variar la posición, y desaparecen después de pocas respiraciones.

2) *Protes pleurales*. Ruidos de intensidad variable, superficiales, inspiratorios-espíricos, más audibles cuando se apricta el oído o el estetoscopio contra la pared. A veces palpables. Implican inflamación de la serosa.

3) *Ruido del síndrome de Hamman*. Se ausculta en el enfisema espontáneo del mediastino. Son ruidos secos, irregulares, más o menos intensos, ritmados por la actividad cardíaca (especialmente en la sístole).

C. **Ruidos que reemplazan al murmullo vesicular: soplos**. Los soplos resultan de la transmisión del ruido laringotraqueal a zonas torácicas en las que normalmente se ausculta el murmullo vesicular. El sustrato anatomopatológico es la condensación del parénquima, que puede ser la única condición favorecedora, o a la que se suman un derrame, una cavidad o un neumotórax. Las características acústicas originales del ruido laringotraqueal se modifican, en consecuencia, dando lugar a:

a) *Soplo bronquial* (o tubario): menos áspero y más agudo que el ruido laringotraqueal. Condición favorecedora: una condensación periférica, de volumen y espesor suficientes, con bronquio permeable (neumonía, esclerosis densa).

b) *Soplo pleural*: suave, alejado, espiratorio, agudo; soplo en "e". Se ausculta en el límite superior de un derrame. Falta cuando los derrames son mínimos o llenan todo el hemitórax, o cuando son muy antiguos o purulentos.

c) *Soplo cavernoso o cavitario*: grave, predominante en la espiración, con un timbre característico de oquedad. Se presenta en grandes cavidades superficiales, de paredes lisas, vacías, con condensación pericavitaria y comunicación bronquial franca. A veces se trata de una condensación que se extiende desde la pared hasta bronquios de gran calibre.

d) *Soplo anfórico*: especialmente inspiratorio, de timbre metálico, musical; no es muy intenso. Denota la existencia de una gran cámara aérea (neumotórax: inconstante, como todos los signos de anforismo; cavernas muy voluminosas).

### Auscultación de la voz

Se explora auscultando al tiempo que el paciente pronuncia la palabra treinta y tres. En los niños se auscultará el llanto.

1) *Broncofonía*: transmisión de la voz habitual, no pudiendo percibirse con nitidez la palabra. Puede estar aumentada (condensación) o disminuida (obstrucción bronquial, enfisema, derrame de capa delgada). La broncofonía ápico-escapular izquier-

da en el síndrome de Hamman ha sido estudiada por Fongí y Pastinoni.

2) *Pectoriloquia*: percepción clara de la palabra articulada. El observador tiene la impresión de que la voz del enfermo sale directamente del tórax. Se la ausculta en las cavidades tuberculosas y de otra naturaleza, o en condensaciones de gran espesor.

3) *Pectoriloquia áfona*: transmisión perfecta de la voz euclicheada. Se observa en condensaciones, cavidades y en la parte superior de un derrame serofibrinoso (fenómeno de Bacelli).

4) *Egofonía* (voz de cabra o de polichinela): carácter tembloroso de la voz, a veces perceptible en el límite superior de un derrame.

5) *Anforofonía*: resonancia aumentada, con timbre metálico, que se ausculta inconstantemente en los neumotórax generalizados.

### Auscultación de la tos

La tos acentúa ciertos fenómenos auscultatorios o los hace aparecer (estertores de diverso tipo); otras veces, al movilizar las secreciones, determina su desaparición (roncus, sibilancias). Puede tener cierto timbre musical (tos anfórica).

### Síndromes estetacústicos

Por lo general, los signos auscultatorios no suelen hallarse en forma aislada, sino que más bien tienden a agruparse, correspondiendo cada agrupamiento a determinadas alteraciones de los bronquios, del pulmón o de la pleura, de manera que se constituyen verdaderos síndromes que, por estar formados por signos auscultatorios del tórax, se denominan estetacústicos (del griego "stethos", pecho). He aquí estos síndromes:

*Síndrome bronquítico*. Se caracteriza por la presencia de sibilancias, roncus y estertores de burbujas. El murmullo vesicular no está abolido, aunque a veces se halla disminuido, sobre todo en ciertas regiones en las que la ventilación pulmonar es dificultada por la acumulación de secreciones.

*Síndrome de estenosis bronquial*. En la auscultación se caracteriza por la disminución del murmullo vesicular, en grado variable con la importancia de la estenosis, la aparición del roncus de estenosis de carácter espiratorio, que en ocasiones sólo se percibe al final de una espiración forzada; a veces cornaje.

*Síndrome bronquiectásico*. Ver: *Síndrome cavitario*.

*Síndrome de condensación*. Se caracteriza por estertores crepitantes (válido sólo para el período de iniciación de la condensación neumónica), el soplo brónquico o tubario, la broncofonía, la pectoriloquia áfona.

*Síndrome cavitario*. En la auscultación se per-

ciben estertores burbujeantes consonantes, ya sean aislados, ya en forma de gorgoteo; el soplo cavernoso o anfórico (según el tamaño de la caverna), la voz cavitaria o pectoriloquia (en algunos casos, anforofonía), pectoriloquia áfona (a veces de timbre cavitario o de timbre anfórico).

**Síndrome de enfisema.** El signo auscultatorio característico es la disminución de la intensidad del murmullo vesicular en su fase inspiratoria y la prolongación de la fase espiratoria.

**Síndrome de retracción, esclerosis y atelectasia pulmonares.** En estos síndromes, el signo auscultatorio por excelencia consiste en la disminución del murmullo vesicular; a veces se comprueban estertores de despegamiento o atelectásicos, que indican la reexpansión del pulmón previamente atelectasiado.

**Síndrome de pleuritis seca.** Un solo signo auscultatorio de valor patognomónico: el frote pleural.

**Síndrome de pleuresía con derrame.** Silencio respiratorio por abolición del murmullo vesicular. Soplo pleural. Pectoriloquia áfona, egofonía.

**Síndrome de paquipleuritis o sínfisis pleural.** Disminución del murmullo vesicular y, a veces, frotos pleurales gruesos.

**Síndrome de neumotórax.** Disminución o abolición del murmullo vesicular. Soplo anfórico, retintín metálico. Anforofonía. Pectoriloquia áfona de timbre anfórico.

**Síndrome de hidroneumotórax.** Desaparición del murmullo vesicular, soplo anfórico, succusión hipocrática. A veces, retintín metálico.

**Síndrome de Hamman.** Crujido intenso sistólico y diastólico en la región precordial superpuesto a los ruidos cardíacos. Broncofonía ápico-escapular izquierda (Fustinoni).

## Radiología

Es un complemento inestimable del examen físico.

1) **Radioscopia.** Habitualmente se realiza con el enfermo de pie. Es imprescindible para el estudio de la dinámica toracopulmonar, y útil para la observación de imágenes patológicas pulmonares y pleurales. Permite ubicarlas (examen sucesivo en posiciones frontal, oblicuas y transversas) y determinar las variaciones de tales imágenes con los decúbitos, la respiración forzada y la tos. **Intensificador de imágenes:** algunos aparatos están provistos de un tubo especial con el que se obtienen imágenes de gran luminosidad y nitidez, si bien el campo radioscópico es reducido. Pueden adaptarse a cámaras de televisión, lo cual hace posible la observación por un grupo de personas.

2) **Radiografía simple.** Se utiliza, por lo común, la telerradiografía (distancia de 2 m entre el tubo generador y la película radiográfica; se considera

que los rayos son paralelos y las imágenes se registran con su tamaño real).

Enfermo en apnea inspiratoria. Es indispensable el "par radiográfico": a) Rx frontal (posteroanterior); b) Rx de perfil (derecho o izquierdo, según el hemitórax que se deba estudiar). Es la radiografía topográfica por excelencia. Las posiciones oblicuas tienen mucha menor utilidad que en cardiología.

**La radiografía penetrante** permite disociar los elementos constitutivos de la imagen, y puede resultar útil cuando se carece de tomógrafo. Lo mismo sucede con la **radiografía descentrada**, que visualiza los vértices sin que lo impida la interposición de las sombras óseas.

3) **Abreugrafía.** Es una fotografía de la imagen radioscópica, en películas de 7 x 7 o de 10 x 10 cm. Para "leerla" debe ampliarse con una lupa. Cualquier imagen sospechosa debe aclararse con una radiografía estándar. La abreugrafía es irremplazable en el examen catastral de la población.

4) **Tomografía.** A diferencia de la radiografía simple, que superpone imágenes muy distantes entre sí, la tomografía sólo registra con claridad las imágenes situadas en determinado plano, con prescindencia de las que están por delante o por detrás. A ese plano se lo llama "corte". En verdad abarca un espesor de 2 cm, aproximadamente.

Los tomogramas pueden ser: a) Frontales: los cortes que se piden habitualmente son (de atrás a adelante) 5-7-9-11 cm (este último, en los individuos de corpulencia mediana, coincide con el plano de la bifurcación traqueal) y 13 cm. b) Sagitales (paralelos al plano anteroposterior): se los designa según la distancia del corte al plano de la mesa o a la línea media del tórax. c) Horizontales: poco usados en la práctica.

**Indicaciones:** estudio de los vértices pulmonares, de la región retrocardíaca, de los senos costovertebrales y de la región hiliar, zonas difícilmente accesibles a la radiografía estándar. Visualización de cavidades enmascaradas por la condensación pericavitaria, de tumores, de cuerpos extraños endobronquiales, etcétera.

5) **Radiografías contrastadas. A. Broncografía.** Consiste en el relleno de los bronquios con un medio de contraste yodado, opaco a los rayos. Se utiliza el Lipiodol (oleoso) mezclado con un polvo inerte (sulfamidas), que presenta el inconveniente de su eliminación muy tardía (a veces queda un verdadero "tatuaje" del pulmón), o los productos acuosos, de eliminación rápida. Es aconsejable, para evitar imágenes de difícil interpretación, hacer sucesivamente la broncografía de uno y otro lado, aunque puede lograrse, con el empleo de diversas incidencias, una excelente broncografía total.

**Indicaciones:** bronquiectasias, estenosis, tumores, malformaciones. Patología pulmonar en co-

nexión con los bronquios: supuraciones pulmonares primitivas o secundarias, quistes, cavidades, tuberculosis.

**B. Angiografía.** Es el primer tiempo de la angiocardografía. Tiene por objeto individualizar la arteria pulmonar y sus ramas opacificadas por un medio de contraste yodado.

**Indicaciones:** aneurismas arteriovenosos pulmonares, neoplasias pulmonares (valoración del compromiso de los grandes vasos), tumores mediastínicos (para diferenciarlos del aneurisma aórtico) y embolismo pulmonar.

**C. Radiografías del aparato digestivo.** El relleno esofágico es demostrativo en las hernias diafragmáticas y puede aportar datos de interés en el estudio de los tumores mediastínicos.

**6) Gammagrafía.** Método basado en el empleo de isótopos radiactivos que se introducen en el pulmón por vía bronquial (inhalación) o venosa. La obstrucción bronquial o vascular se evidencia en la placa como una zona sin actividad (imagen clara).

**Indicaciones:** embolia pulmonar, neoplasias, enfermedad pulmonar intersticial difusa (sarcoïdosis).

**7) Tomografía axial computada.** Método que consiste en el pasaje de múltiples haces de rayos X a través de la superficie torácica del paciente, para ser detectados por sensores especiales.

**Indicaciones:** engrosamientos o irregularidades pleurales, afecciones mediastinales que causan síndrome mediastinal, afecciones tumorales, atelectasias, hemitórax opaco, localización para punción biopsica percutánea.

### Broncoscopia

Es la observación endoscópica de la laringe, tráquea y bronquios (hasta la embocadura de los bronquios de tercer orden o segmentarios), que tiene dos finalidades: a) diagnóstica, por medio de la visualización de lesiones, biopsia endoscópica o lavado bronquioalveolar; b) terapéutica, mediante la extracción de cuerpos extraños o la aspiración de secreciones que inundan el árbol bronquial.

### Toracoscopia

Es la introducción del toracoscopio en el espacio pleural con la finalidad de visualizar y biopsiar la pleura parietal y visceral e incluso efectuar la biopsia del pulmón.

### Mediastinoscopia

Es un procedimiento quirúrgico que permite visualizar, mediante un instrumento rígido en forma de tubo, las estructuras del mediastino anterior (útil en la detección de tumores, ganglios, etc.).

### Biopsias

- Ganglionares: axila, fosa supraclavicular o cualquier otra región afectada.
- De la grasa preescalénica o de Daniels.
- Endoscópica.
- Pleural: por punción o quirúrgica.
- Pulmonar: por punción aspirativa transtórácica o a cielo abierto.
- Transtraqueal.

### Laboratorio

Las pruebas de laboratorio que podrían llamarse específicas tienden a precisar el diagnóstico etiológico. Se llevan a cabo sobre: 1) esputo, que se recoge por simple expectoración o por aspiración del contenido gástrico o traqueobronquial; 2) líquido pleural, que se obtiene por punción; 3) tejidos patológicos, que se obtienen por biopsia endoscópica o quirúrgica.

Sea cual fuere la procedencia de la muestra, se efectuarán con ella las siguientes investigaciones:

- Gérmenes no tuberculosos* (tipificación y antibiograma).
- Bacilos ácido-alcohol resistentes:* baciloscopia y cultivo. La inoculación al cobayo ha perdido gran parte de la importancia que se le asignaba en el pasado. Se considera que el cultivo en medios adecuados proporciona iguales resultados. Pruebas de sensibilidad a los tuberculostáticos.
- Hongos* (cultivo, y pruebas cutáneas y serológicas en el paciente).
- Examen químico y citológico.*

### Reacciones tuberculínicas

**1. Reactivos empleados:** a) tuberculina antigua de Koch (cultivo de bacilos tuberculosos en caldo) en dilución variable: 1/10.000-1/1.000-1/100-1/10; es poco estable; b) PPD (derivado proteico purificado) y otros similares, que aseguran especificidad y estabilidad. Se utilizan 2 diluciones: 2 U.T. y 20 U.T.

**2. Técnica:** Inyección intradérmica de 1/10 de ml del reactivo y dilución elegidos. La lectura de la reacción se hace a las 72 horas.

**3. Resultados.** A) *Reacción negativa:* excluye la infección tuberculosa. Excepciones: a) período prealérgico, fase inicial de la primoinfección tuberculosa, de 4 semanas de duración, que puede prolongarse si el enfermo ingiere drogas antituberculosas; b) tuberculosis graves (miliar generalizada, meningitis, etc.); c) enfermedades infectocontagiosas, en especial sarampión. Tanto en b) como en c), la reiteración de la investigación aclara la duda; d) alergia infratuberculílica: recurrir a la prueba del BCG (inyección intradérmica de una dilu-

ción de vacuna BCG) que, al ser positiva, aclarará las dudas; e) corticoides: si bien no negativizan la reacción, pueden disminuirla.

B) *Reacción positiva*: certifica la infección tuberculosa, que puede haber ocurrido en cualquier época de la vida. Es decir, no implica necesariamente tuberculosis en actividad. En tal sentido hablaría una reacción muy intensa, aun cuando este criterio no se acepta en forma unánime. La "virada tuberculínica" (reacción positiva después de una reacción negativa en época próxima) indica que la primoinfección es reciente. Se recordará: 1) la reacción positiva por vacunación con BCG; 2) las falsas reacciones positivas, generalmente muy intensas y precoces (a las pocas horas), que se producen en alérgicos investigados con tuberculina antigua, como reacción a las proteínas del caldo. En estos enfermos debe usarse PPD.

### Otras pruebas cutáneas

**Reacción de Kveim.** Prueba diagnóstica para la sarcoidosis. Se inyecta en el antebrazo, por vía intradérmica, 0,2 ml de antígeno (emulsión estéril de tejidos sarcoidóticos en solución salina fisiológica). Al cabo de un período de 4 a 6 semanas aparece, en caso positivo, una pápula que se extirpa y se somete a examen histológico.

**Pruebas alérgicas cutáneas.** Se emplean en la investigación del asma bronquial, rinitis alérgica y enfermedades conexas. Consisten en la inyección intradérmica de determinados alérgenos.

**Prueba del sudor.** Muestra la elevada concentración de sodio y cloro en el sudor de los enfermos de mucoviscidosis (insuficiencia pancreática y bronquiectasias).

### Exploración funcional

En términos generales, las pruebas que la constituyen tienden a valorar la función ventilatoria y el intercambio gaseoso. En la práctica clínica, la función ventilatoria se estima midiendo la capacidad vital, la capacidad pulmonar en el esfuerzo (prueba de Tiffenau) y la ventilación máxima, y mediante el estudio del intercambio gaseoso. Excepto este último, las otras pruebas se realizan con un espirómetro registrador y, habitualmente, son las únicas que se llevan a cabo.

La **capacidad vital** es la cantidad de aire que

puede espirarse después de una inspiración máxima. Su valor normal es de 3.800 ml. No existe correlación estrecha entre la importancia de los trastornos respiratorios y la capacidad vital. Esta puede ser útil para seguir la evolución de una neumo-patía o de una insuficiencia cardíaca o para apreciar el efecto de una terapéutica. La capacidad vital está disminuida en la insuficiencia ventilatoria restrictiva u obstructiva. En el primer caso, la prueba de Tiffenau es normal y la ventilación máxima está relativamente poco disminuida. En la obstructiva, por el contrario, la disminución de la capacidad vital es a menudo poco pronunciada; las pruebas de Tiffenau y la ventilación máxima son las que indican la gravedad de la afección.

La **prueba de Tiffenau**, denominada también capacidad pulmonar en el esfuerzo, es la cantidad de aire espirado durante el primer segundo de una espiración lo más rápida y profunda posible, después de una inspiración máxima. Su valor normal es el 72 al 86 % del valor de la capacidad vital. La prueba de Tiffenau normal, en un individuo con capacidad vital normal, excluye una insuficiencia ventilatoria restrictiva u obstructiva. La disnea se explicará, entonces, por una insuficiencia cardíaca o un "bloqueo alveolocapilar". Por el contrario, una prueba de Tiffenau inferior al 72 % de la capacidad vital es signo de una insuficiencia ventilatoria obstructiva (asma bronquial, enfisema).

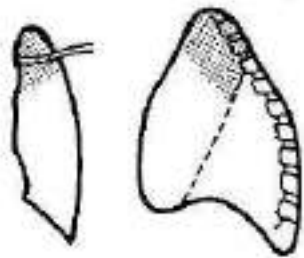
La **ventilación máxima** es la cantidad de aire ventilado durante un minuto de hiperventilación voluntaria. Se le dice al enfermo que respire lo más profunda y rápidamente posible. Los valores normales van de 80 a 150 litros/minuto. En la insuficiencia ventilatoria obstructiva, la ventilación máxima está intensamente disminuida. En la restrictiva, suele mantenerse normal, a menos que la caída de la capacidad vital sea importante. Esta prueba es útil en el balance preoperatorio de cirugía torácica, en la evolución de una neumo-patía, en la apreciación de una terapéutica, etcétera.

Además de los datos mencionados, el análisis de la curva espirométrica suele detectar las disneas de origen neurótico y la retención de aire ("air trapping" en la insuficiencia obstructiva).

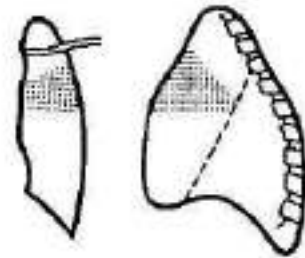
En los casos en que se justifique, se agregará el estudio del intercambio gaseoso (determinación de la  $PO_2$  y la  $PCO_2$  en la sangre arterial y en el aire espirado, en reposo, después del ejercicio, de una hiperventilación, o de la inhalación de oxígeno puro).

PROYECCIONES FRONTAL Y LATERAL DE LOS SEGMENTOS DEL PULMON IZQUIERDO

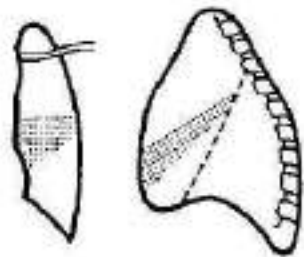
LOB. SUPERIOR



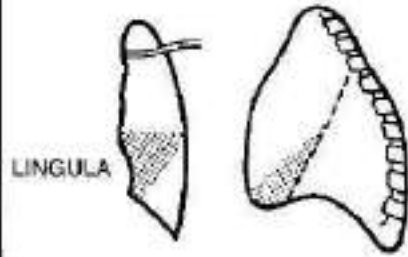
SEG. APIGO-POSTERIOR



SEG. ANTERIOR



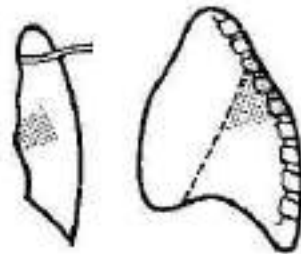
SEG. SUPERIOR



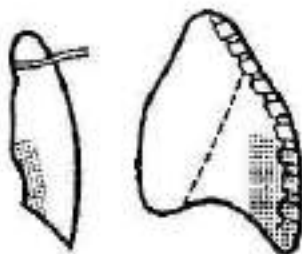
LINGULA

SEG. INFERIOR

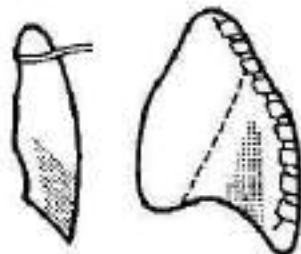
LOB. INFERIOR



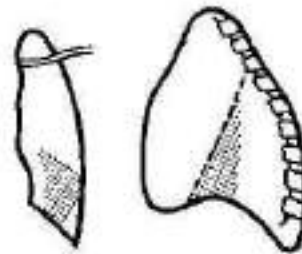
SEG. APICAL



SEG. POSTERO-BASAL



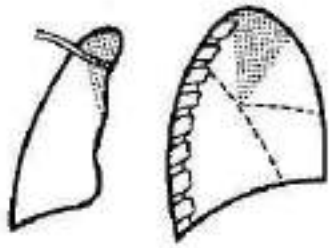
SEG. LATERO-BASAL



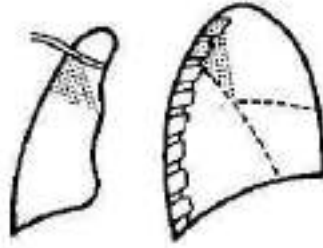
SEG. ANTERO-BASAL

PROYECCIONES FRONTAL Y LATERAL DE LOS SEGMENTOS DEL PULMON DERECHO

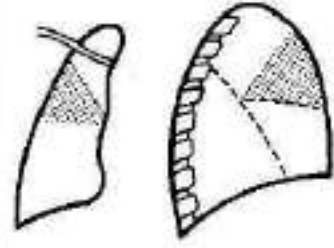
LOB. SUPERIOR



SEG. APICAL

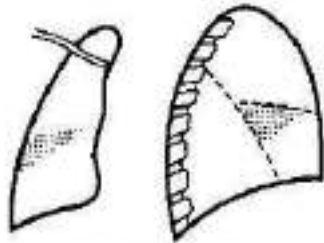


SEG. POSTERIOR

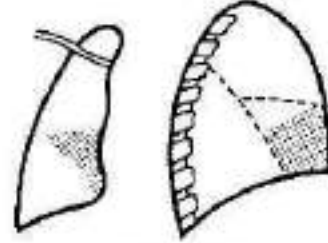


SEG. ANTERIOR

LOB. MEDIO

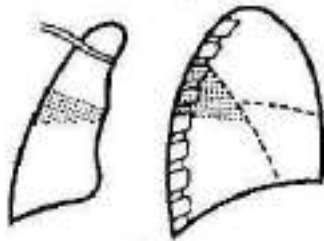


SEG. EXTERNO

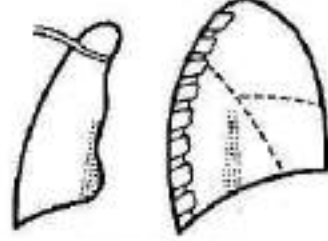


SEG. INTERNO

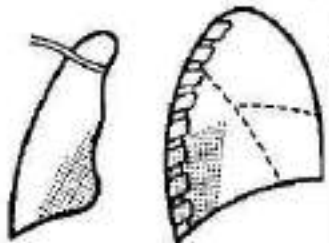
LOB. INFERIOR



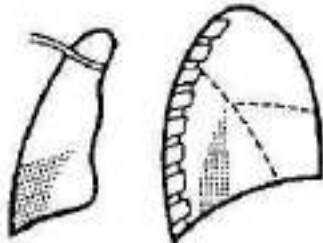
SEG. APICAL



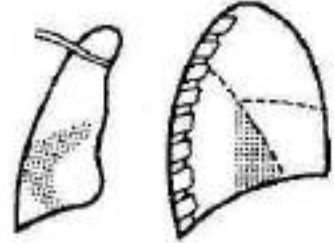
SEG. CARDIACO



SEG. POSTERO-BASAL



SEG. LATERO-BASAL

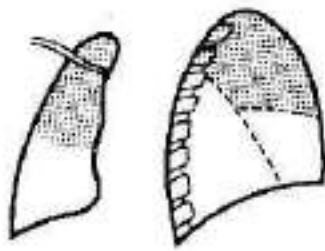


SEG. ANTERO-BASAL

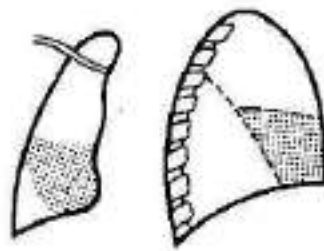
## PROYECCIONES FRONTAL Y LATERAL DE LOS LOBULOS PULMONARES

---

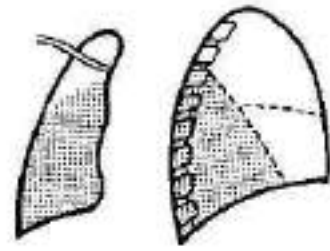
### PULMON DERECHO



LOB. SUPERIOR



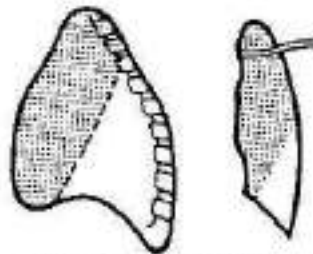
LOB. MEDIO



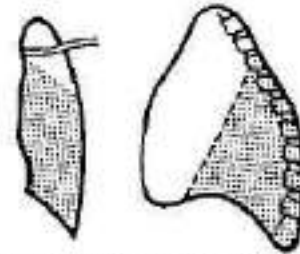
LOB. INFERIOR

---

### PULMON IZQUIERDO



LOB. ANTERO-SUPERIOR



LOB. POSTERO-INFERIOR

# ATELECTASIA PULMONAR

Desaparición del aire en un pulmón (atelectasia total); un lóbulo (atelectasia lobular); un sector (atelectasia parcelar). Produce: a) reducción volumétrica; b) adosamiento de las paredes alveolares; c) inmovilidad de la zona afectada; d) abolición de la función respiratoria. La circulación sanguínea está conservada

## PATOGENIA

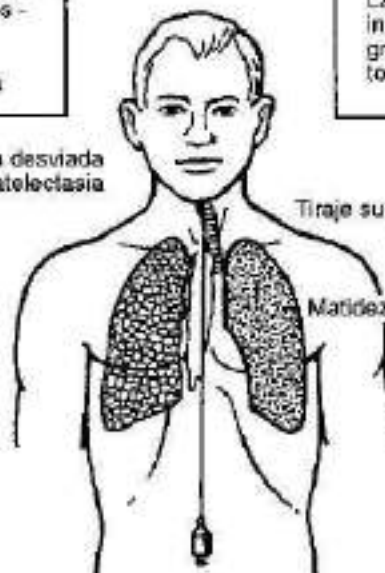
Fundamental: **Obstrucción bronquial** - cáncer - exudados - cuerpos extraños - estenosis cicatrizales  
 Atelectasia postoperatoria  
 Accesorias: Parálisis diafragmática

## SINTOMAS

Las atelectasias pequeñas o las que se instalan lentamente no dan síntomas. Las grandes y de instalación brusca: disnea - tos - puntada de costado

Tráquea desviada hacia la atelectasia

La percusión de la columna vertebral da sonoridad



Tiraje supraclavicular

Retracción del hemitórax

Reducción de espacios intercostales

Inmovilidad respiratoria

Tiraje intercostal

Vibraciones vocales disminuidas o abolidas

Murmullo vesicular abolido

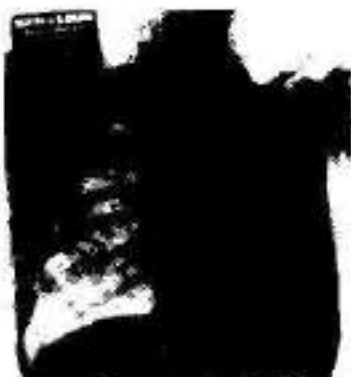Respiración bronquial tenue (ocasionalmente)

Broncofonía disminuida

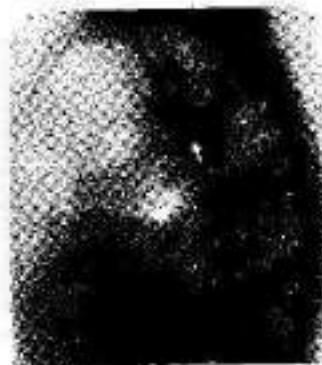Los signos físicos dependen de la extensión del proceso  
 Una atelectasia parcelar puede no crear signos

Signo del cordal de Pitres invertido (esternón desviado hacia el lado sano)

## ATELECTASIA TOTAL O "MASIVA"



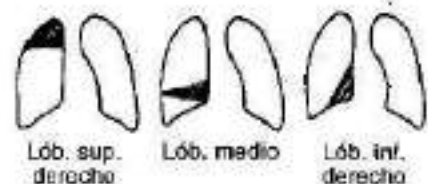## BRONCOGRAFIA



Evidencia la obstrucción bronquial

## ATELECTASIA LOBULAR

Disminución volumétrica y opacidad homogénea del lóbulo afectado. Lóbulos adyacentes más claros que normalmente



Lób. sup. derecho

Lób. medio

Lób. inf. derecho

Opacidad homogénea hemitorácica

Retracción hemitorácica

Espacios intercostales estrechados

Desviación del mediastino hacia el lado afectado descubriendo la columna (signo del raquis desnudo)

Tráquea desviada

Diafragma elevado

## BRONCOSCOPIA

Informa sobre la naturaleza de la obstrucción  
 Permite la biopsia

## MANOMETRIA PLEURAL

Presión negativa muy baja  
 -20, -30, -40 cm de agua

## PLEUROSCOPIA

Útil para el diagnóstico de atelectasia lobular. El pulmón aparece retraído, de color rojo intenso o vinoso y sin expansión inspiratoria

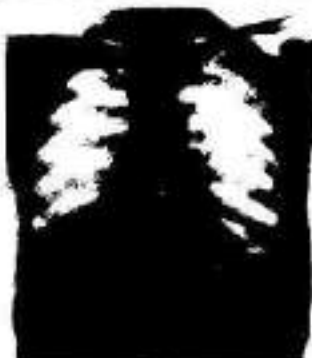


# BRONQUIECTASIAS

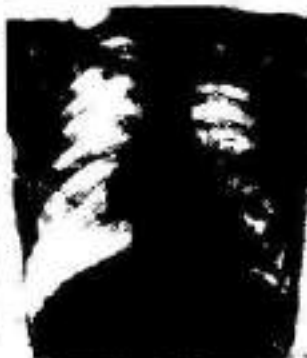Se caracteriza por una dilatación de los bronquios o bronquiolos con una reacción inflamatoria de sus paredes

ETIOLOGIA	PATOGENIA
<p>1ª Forma congénita. Agenesia alveolar o dilatación congénita de los bronquios sin síntomas mientras no se complica con una bronquitis</p> <p>2ª Forma adquirida. Consecutiva a una bronquitis o bronconeumonía crónicas, foco séptico respiratorio, sarampión, tos convulsa, gripe, gases irritantes, neumococosis, cuerpos extraños, tuberculosis, sífilis, supuraciones crónicas pulmonares, tumores benignos</p>	<p>Cualquier factor que aumenta la diferencia de presiones entre la luz bronquial y la presión negativa pleural. Si el pulmón no acompaña al aumentarse el vacío intrapleural, los bronquios se dilatan y esto se favorece por el debilitamiento de sus paredes por un proceso inflamatorio. La atelectasia por esta razón es una de las causas más frecuentes. Todos los procesos que reducen crónicamente el volumen del pulmón obran en idéntica forma (tuberculosis fibrosa, neumococosis, bronconeumonías repetidas)</p>

PATOLOGIA	
<p>La dilatación bronquial puede ser cilíndrica, sacular, fusiforme o moniliforme. Su tamaño varía de pocos milímetros a varios centímetros. Los lóbulos inferiores son los preferidos, salvo en las formas tuberculosas (lóbulos superiores). En el 50 % de los casos la lesión es unilateral. La destrucción de la pared puede ser mínima o total según el período de la enfermedad. La reacción fibrosa periectásica contribuye a aumentar la dilatación (círculo vicioso). La descamación de las células de la mucosa expone los vasos (esputos hemoptoicos o hemoptias). La atrofia de la mucosa</p>	<p>determina la pérdida de las ciliias y de ahí la acumulación de las secreciones (broncorrea). El proceso inflamatorio mantenido por diversos gérmenes produce la supuración (broncorrea supurativa). El proceso peribronquial puede conducir al absceso y la gangrena pulmonar. La fibrosis pulmonar con enfisema conduce a la hipertensión de la circulación pulmonar con sobrecarga para el ventrículo derecho (corazón pulmonar crónico). La propagación del proceso infeccioso puede conducir a la pleuresia o la pericarditis purulenta; las metástasis sépticas a los abscesos cerebrales o en otras visceras, y la supuración crónica a la degeneración amiloidea</p>



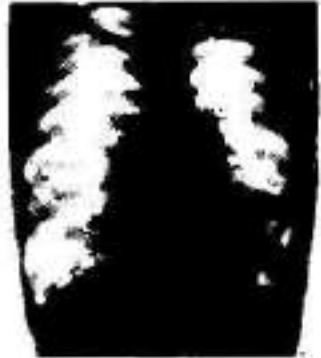
Bronquiectasia adquirida. Sombras pronunciadas en la base del pulmón derecho



Bronquiectasias congénitas del lóbulo inferior izquierdo. Broncografía contrastada



La misma observación. En esta radiografía contrastada se obtiene por punción transparietal el retorno de múltiples cavidades, que no fue posible lograr por vía bronquial



Broncografía contrastada. Lóbulos lipodolados en un enfermo portador de bronquiectasias. Antecedentes de bronquitis crónica de repetición

Los signos radiológicos son muy importantes: imágenes tubulares o anulares con centro claro, sombras de opacificación de fibrosis y atelectasia (a menudo triangulares)

## PRONOSTICO

Muy incierto: algunos toleran bien, otros mueren pronto. Elementos de juicio desfavorables: iniciación en la niñez. Forma secular y extensa. Existencia de atelectasia. Expectoración fétida. Albuminuria (nefritis o amiloidosis). Las complicaciones (ver anatomía patológica) aceleran la terminación

## SINTOMAS Y SIGNOS

**Tos y broncorrea mucopurulenta**  
(con aumento matinal o por postura)

Esputos hemoptoicos o hemoptias (pueden faltar)  
Dedos hipocráticos y en paballo de tambor (pueden faltar)  
Los signos físicos torácicos suelen ser insignificantes, tardíos y poco característicos

## TRATAMIENTO

a) *Profiláctico*: drenaje postural, no fumar, evitar el frío y las contaminaciones gripales, nebulizaciones periódicas. b) *Infección broncopulmonar*: cultivo de esputo, antibiograma, antibióticos. *Indicación quirúrgica*: Cuando fracase el tratamiento médico para evitar la repetición de las infecciones, en personas menores de 45 años con lesiones extensas y unilaterales. La broncoscopia y el broncograma son previos a la "lobectomía" o neumonectomía

La broncografía radiológica permite un diagnóstico seguro. Hay que vaciar bien las dilataciones por postura o aspiración. Se utiliza el aceite yodado

## LABORATORIO

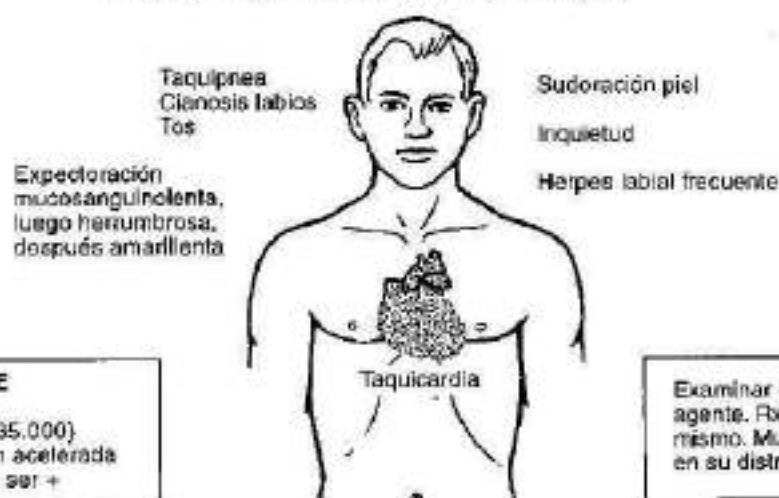
Buscar B. de Koch repetidas veces. El examen bacteriológico de la expectoración siempre es útil

# NEUMONIA LOBULAR NEUMOCOCICA

**Etiología:** *Diplococcus pneumoniae*. Tipos 1, 9, 12, más comunes en adultos. Tipos 6, 14, 19, 23, más comunes en niños

**Localización:** Lóbulo inferior más frecuente. Ocasionalmente, dos o más lóbulos

**Iniciación:** Brusca (80 %). Escalofrío, fiebre elevada, punzada de costado, tos seca  
Gradual (20 %): Resfrío, decaimiento, fiebre ligera

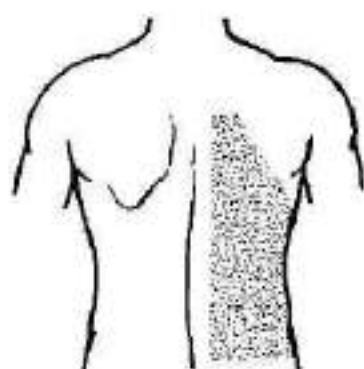


## SANGRE

Leucocitosis (20 a 35.000)  
Eritrosedimentación acelerada  
Hemocultivo puede ser +

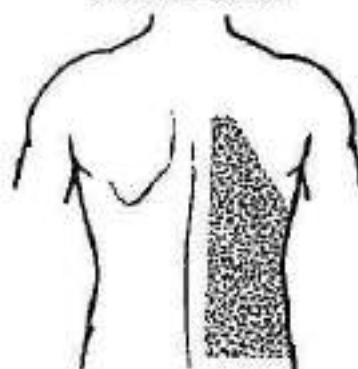
Examinar el esputo en busca del agente. Rx es sumamente útil, asimismo. Muestra infiltración lobular en su distribución

## SIGNOS FISICOS



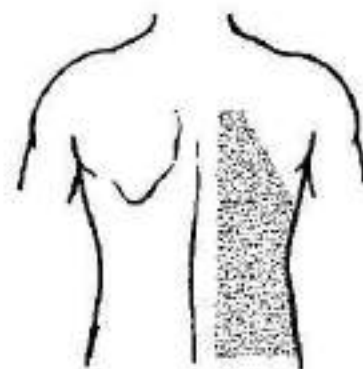
### 1er. período Ingurgitación

Expansión respiratoria disminuida  
Submatidez (inconstante)  
Murmulo vesicular disminuido  
Estertores crepitantes



### 2º y 3er. período Hepaticización roja y gris

Expansión disminuida  
V. vocales (+ +) inconstantes  
Matidez  
Soplo brónquico (tubario)  
Estertores ausentes o escasos  
Broncofonía (+ +)  
Pectoriloquia (frecuente)



### 4º período Resolución

Igual al período anterior, más atenuados los signos de condensación. Aparecen estertores

## Evolución

Al 7º, 8º, 9º o 10º día sobreviene la crisis (caída de fiebre, transpiración profusa, poliuria, bienestar, pulso normal, etc.). Signos físicos se atenúan en días o semanas. Esta evolución clásica puede modificarse así como la sintomatología por la terapéutica con antibióticos

## Complicaciones

Derrame pleural, empiema. Endocarditis, meningitis, pericarditis son más raras

# SINDROMES CAVITARIOS

Factores más importantes que condicionan la semiología física de las cavidades: tamaño, situación, ambiente pericavitario, comunicación bronquial, contenido

## Síndrome cavitario clásico

Matidez (85 %) o timpanismo (15 %), soplo cavernoso (16 %) o anfónico. Pectoriloquia. Gorgoteo

Algunos de los signos físicos (timpanismo, soplo cavernoso, pectoriloquia, gorgoteo) aparecen sólo en las cavidades de 3 cm de diámetro como mínimo (15 %)

Vibraciones vocales aumentadas

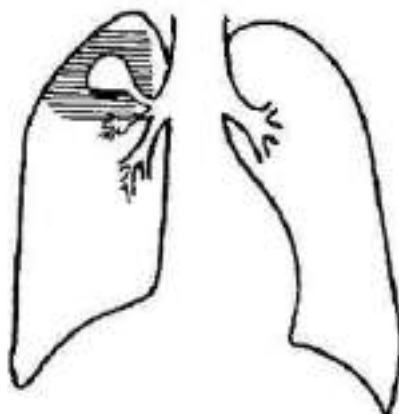
Matidez o más raramente timpanismo o sonido metálico

Esteriores con timbre cavitario

Soplo brónquico o cavernoso; más raramente anfónico

Broncofonía. Pectoriloquia

Para aparecer el anforismo, la cavidad debe tener más de 6 cm de diámetro y paredes lisas



Cavema situada en un parénquima condensado, comunicante con un bronquio, y que contiene secreciones y exudados

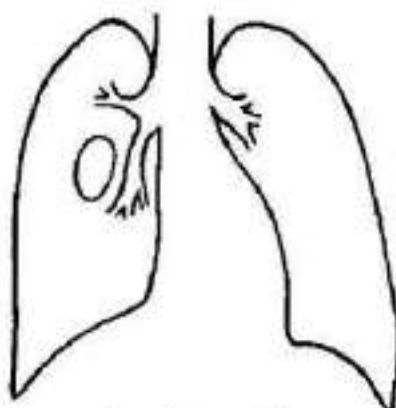
## ETIOLOGIA

Cavernas tuberculosas, supuraciones, tumores excavados y supurados, caverna hidatídica, bronquiectasias. La caverna tuberculosa es la que origina con más frecuencia el síndrome cavitario

## RADIOGRAFIA

Es un procedimiento de valor para el reconocimiento de las cavidades, pues ellas carecen de signos físicos inequívocos. Eventualmente debe ser complementada con la tomografía o la radiografía penetrante, dado que a veces las cavidades no se muestran en la radiografía común

La broncografía lipiodolada es útil para el diagnóstico de las bronquiectasias



Caverna en la región parahiliar. Ordinariamente carece de signos cavitarios

## SIGNOS DE ORIENTACION

**Caverna tuberculosa.** Situación alta. Signos físicos persistentes. Tos intensa con expectoración numular, verde grisácea, matutina o con los cambios de posición  
**Absceso.** Signos físicos cavitarios ordinariamente escasos, cambiantes y fugaces. Expectoración muy abundante, purulenta y con gran frecuencia fétida. Antecedente de vómito  
**Cáncer excavado (no supurado).** Signos físicos cavitarios o nulos; poca expectoración a pesar de mostrar la radiografía una cavidad grande

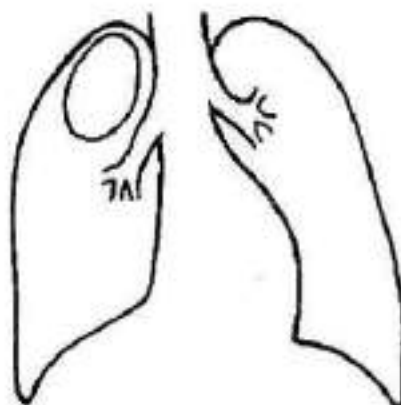
**Bronquiectasia.** Situación baja. Frecuentemente bilateral. Excepcionalmente síndrome cavitario clásico. Expectoración abundante, estratificada y muy a menudo fétida

Vibraciones vocales disminuidas

Timpanismo (inconstante)

Murmulio vesicular abolido (frecuentemente es el único signo)

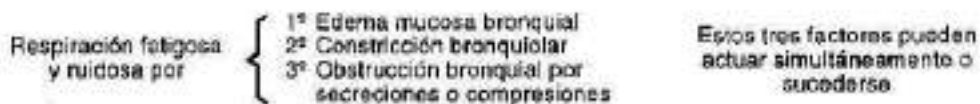
Soplo anfónico (raramente)



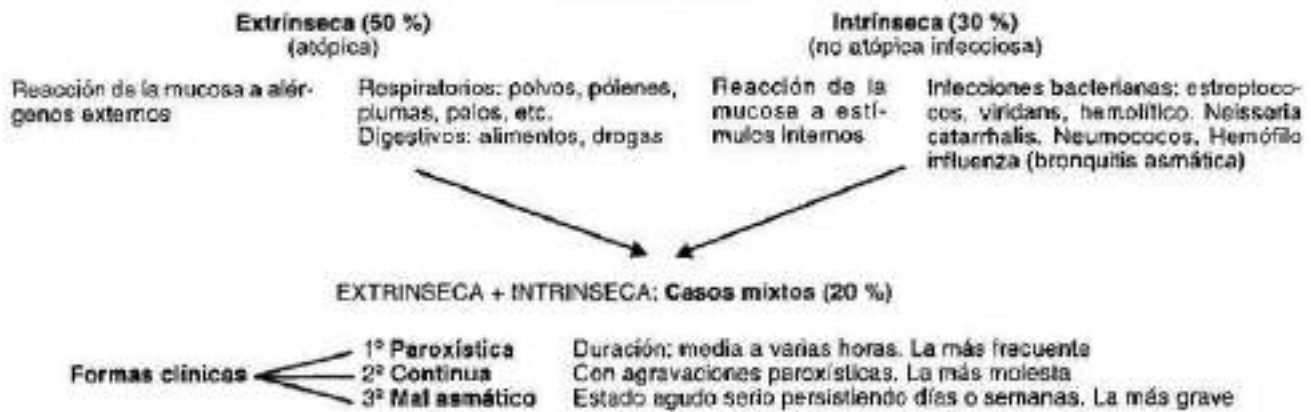Caverna gigante sin condensación pericavitaria, con contenido escaso o nulo

# ASMA BRONQUIAL

(Del griego *ásthma*: sofocación)



## ASMA BRONQUIAL



## ATAQUE ASMÁTICO

Respiración fatigosa. Ortopnea. Cianosis (casos serios). Frecuencia respiratoria normal. Tórax en inspiración continua. Enfisema agudo. Hipersonoro. Matidez cardíaca pequeña. Murmullo vesicular disminuido. Espiración prolongada. Roncus y sibilancias. Ruidos cardíacos disminuidos. Pulso y tensión arterial normales. Tos: seca al principio, luego escasa secreción clara, ligera, mucoides; terminación: espesa, clara, mucosa y el tórax vuelve a su forma normal. El ataque asmático suele ser reversible por medicamentos.

## PATOGENIA

Reacción antigénica: anticuerpo. Desprendimiento: histamina, acetilcolina o sustancias semejantes. Estimulación del vago. Los episodios suelen ocurrir durante el sueño. Estado de hipertonia vagal

## DIFERENCIAS ENTRE ASMA ATÓPICA (EXTRINSECA) Y NO ATÓPICA (INTRINSECA)

	Extrínseca	Intrínseca
Iniciación habitual	Antes de los 30 años	Después de los 30 años
Antecedentes familiares (asma, eccema, etc.)	Positivos	Negativos
Antecedentes personales (asma, eccema, etc.)	Positivos	Negativos
Tos	Episódica	Crónica
Recuento de eosinófilos	Aumentados	Normales
Reacciones dérmicas o diagnósticas	Positivas	Negativas
Títulos de anticuerpos (IgE)	Elevados	Normales
Terapéutica antiatópica	Útil	Poco útil
Respuesta a broncodilatadores	Positiva	Negativa
Necesidad de corticoides	Rara	Frecuente
Estado de mal asmático	Raro	Frecuente
Complicaciones	Bronquitis. Enfisema	Enfisema. Bronquitis. Trastornos miocárdicos. Derrames pleurales. Periartritis nudosa
Mortalidad	0 a 1 %	5 a 10 %

Factores no específicos provocadores del episodio asmático: emociones, cambios climáticos, humedad, humos y olores irritantes, infecciones agudas, esfuerzos, etc.

#### **Espútos asmáticos típicos**

Mocosos espesos, claros, lavados en solución fisiológica: perlas de Laërrne: grisáceas, pequeñas (moco envuelto). Espirales de Curschman (moco moldeado en bronquiolos)

Microscópicamente: cristales de Charcot-Leyden, octaédricos, alargados, células eosinófilas y escasas de pus. Con infección agregada, eosinófilos y abundantes células de pus. Bacterias

#### **DIAGNOSTICO DIFERENCIAL**

Con bronquitis recurrentes: antecedentes de estertores húmedos y expectoración

Con enfisema: antecedentes, larga evolución generalmente. Radiografía característica

Con asma cardíaca: antecedentes y signos cardiovasculares. Electrocardiograma

Con cáncer de pulmón: síntomas generales, expectoración hemoptoica. Radiografía

Con procesos mediastínicos (aneurismas, timomas, ganglios traqueobronquiales): radiografías; expectoración ausente o no característica; evolución

Con síndrome de hiperventilación: ausencia de estertores, expectoración ausente o no característica

#### **TRATAMIENTO**

Corticoides y  $\beta$ -agonistas inhalatorios, derivados de las metilxantinas y corticoides orales o endovenosos de acuerdo con el estado

# SARCOIDOSIS (SC)

Enfermedad de origen desconocido, caracterizada por la formación de granulomas en diversos órganos con predilección por el pulmón; aparece en los adultos jóvenes sin distinción de sexo, evolucionando en forma crónica con períodos de remisión. El pronóstico es incierto, curando totalmente o dejando serias alteraciones funcionales (fibrosis del pulmón)

## ANATOMIA PATOLOGICA

Granulomas duros, con ninguna o leve caseificación, formados por histiocitos, fibroblastos y células gigantes. El proceso cura por fibrosis y hialinización (cicatriz)

La SC no tiene histopatología patognomónica

### ESTADIOS. CLASIFICACION DE NITTER

Estadio I: Adenomegalias hiliares bilaterales con o sin adenomegalias paratraqueales pero con integridad del parénquima pulmonar  
Estadio II: Acentuación de la trama en áreas perihiliares  
Estadio III: Imágenes de siembra hematológica semejantes a las de la TBC miliar  
Estadio IV: Siembras nodulares difusas de tamaño variable  
Estadio V: Esclerosis pulmonar y fibrosis intersticial

El comienzo de la SC es insidioso, pocos síntomas y muchos signos, con tendencia benigna. Frecuentemente la sospecha surge de un accidental estudio radiológico de tórax. Los primeros síntomas que nota el paciente son disturbios oculares, adenopatías, erupciones, tos y disnea

### MANIFESTACIONES LINFATICAS (75 %)

Ganglios de mediano y pequeño tamaño, duros, indolores y que nunca supuran. Los ganglios del paquete epitrocleano son una localización característica

### MANIFESTACIONES CUTANEAS (40 %)

Pequeños (2 mm) o grandes nódulos (1 cm), formados por tubérculos duros, indolores y de color rosado, en cara, tórax y brazos. Al curar dejan cicatriz. Placas tipo lupus pernio

### MANIFESTACIONES GLANDULARES (8 %)

Síndrome de Heerfordt. Síndrome de Mikulicz: agrandamiento indoloro de las salivales y lagrimales

### MANIFESTACIONES PULMONARES (70 %)

Tos y disnea discreta, rara vez hemoptisis. En las formas graves, síndrome de Hamman-Rich

### MANIFESTACIONES OCULARES (15 %)

Iridocoroiditis e iridociclitis bilaterales. Síndrome de Heerfordt: agrandamiento de las parótidas + iridociclitis y parálisis facial

### MANIFESTACIONES RENALES (7 %)

Nefrocalcinosis. Litiasis renal

### DIAGNOSTICO RADIOLOGICO

Adenopatía mediastínica (hiliar): bilateral, simétrica y voluminosa. Micronódulos reticulares, bilaterales y simétricos, repartidos en los campos pulmonares. Quistes óseos en las falangas de manos y pies

### PRUEBAS DIAGNOSTICAS

- La reacción de Kveim es positiva a la 4ª semana en el 50 al 80 % de los casos (tiene que estudiarse en biopsia para su confirmación histológica). Falsas positivas raras. Falsas negativas comunes durante la terapéutica con corticoides o en las fases inactivas de la enfermedad
- Enzima sérica convertora de la angiotensina (ECA). La actividad sérica elevada de la ECA, aunque no es específica de SC, puede ser útil para vigilar el curso de la enfermedad
- Lavado bronquioalveolar: aumento del número de linfocitos T helper (es específico)
- El diagnóstico requiere demostración anatomopatológica de la enfermedad

La SC puede ser una de las causas del síndrome de Hamman-Rich. Bloqueo alveolocapilar por fibrosis difusa del pulmón, con neumonitis intersticial: cianosis permanente, tos rebelde y disnea espontánea no modificada por la posición. Estertores crepitantes, secos (tipo papel celofán), repartidos en todo el pulmón. Pronóstico: muy serio. Se discute el beneficio de los corticosteroides

### DIAGNOSTICO DE LABORATORIO

Eritrosedimentación acelerada. Anemia. Leucopenia. Eosinofilia. Monocitosis. Trombocitopenia. Hiperproteinemia con hiperglobulinemia. Hipercalcemia e hipercalciuria. Fosfatasa alcalina elevada

### **CENTELLOGRAFIA**

Gammagrafía pulmonar con galio:  
captación anormal

### **DIAGNOSTICO DIFERENCIAL**

Tuberculosis, histoplasmosis, berliosis,  
silicosis, linfomas, enfermedades del  
colágeno

### **BIOPSIA**

Los estudios histopatológico y bac-  
teriológico (exclusión) son impres-  
cindibles para el diagnóstico de la  
SC. Biopsia: ganglionar, de piel o de  
pulmón

### **TRATAMIENTO**

No existe tratamiento específico. Evitar las infecciones pulmonares. Los  
corticosteroides son eficaces para cualquier manifestación aguda.

# CANCER DEL PULMON

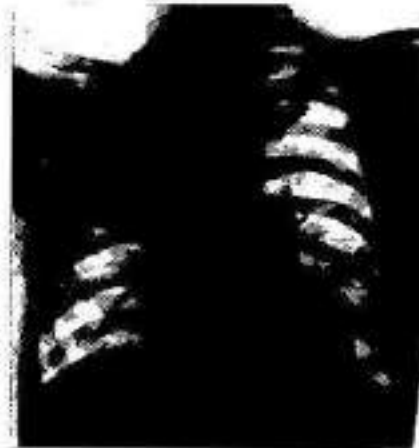La más frecuente de las neoplasias pulmonares. Puede ser primitivo o secundario. Puede aparecer entre los 20 y los 40 años (9 %), pero el 75 % de los casos aparecen entre los 40 y los 60 años

Después de los 40 años se debe pensar en el cáncer de pulmón cuando no hay explicación para la tos, expectoración, pérdida de peso, dolor torácico, disnea, hemoptisis, neumonitis, respiración sibilante o ronquera.

El carcinoma primitivo tiene alguna preferencia por el pulmón derecho y ataca más los lóbulos superiores que los inferiores

La mayoría de los cánceres primarios se desarrollan en el epitelio bronquial. Los menos, en una glándula mucosa bronquial. Los bronquios próximos al hilo son los preferidos

Una tos rebelde es el síntoma más frecuente y suele ser el más precoz. Puede ser seca pero a menudo se acompaña de expectoración mucopurulenta. El esputo hemoptoico o la hemoptisis (menos frecuente) suelen ser signos tardíos pero son muy significativos



Los carcinomas metastásicos prefieren el tejido intersticial y causan pocos síntomas si no obstruyen un bronquio

El dolor es otro síntoma común; puede sentirse en el hombro, brazo, pared torácica o aun en epigastrio. Depende de la localización del tumor y que afecte al plexo cervicobraquial, a los nervios intercostales o al periostio, o que provoque una atelectasia o una pleuresía. La contorsión homolateral es un signo tardío

Raramente; una infección respiratoria alta, malestar, pérdida de peso, disnea, ronquera, metástasis, constituyen el síntoma o signo inicial

## Osteoartropatía hipertrófica

Es una osteitis proliferativa subperióstica con formación de capas óseas de reciente formación. Al principio es sólo de comprobación radiográfica. Después se acompaña de uñas convexas, dedos en palillo de tambor, artralgias, dolores óseos, agrandamiento de manos y pies, ensanchamiento de muñecas y tobillos. Algunas veces ocurre ginecomastia. Es un síndrome muy frecuente y a veces muy precoz en el cáncer de pulmón (osteoartropatía hipertrofiante néumica de Pierre Marie)

## PATOLOGIA Y SU EXPRESION SEMIOLOGICA

La neoplasia nacida en el epitelio de un bronquio de cierto calibre irita un centro tusígeno (de ahí la tos seca y rebelde); esa irritación al extenderse irita, a su vez, cierta cantidad de glándulas mucosas (expectoración mucosa); a la irritación sigue pronto la inflamación infecciosa (expectoración mucopurulenta). La ulceración posterior da tarde o temprano la expectoración hemoptoica y, si toma un vaso algo grande, hemoptisis. Colgajos de células atípicas se encuentran en la inclusión del esputo

La infección y la supuración explican la fiebre, la leucocitosis, la entrosedimentación acelerada. La infección con la obstrucción bronquial llevan a la bronquiectasia (agravación de la semiología infecciosa y formación de abscesos o gangrena). La obstrucción bronquial conduce a la atelectasia con su cortejo sintomático (incluyendo el dolor por desplazamiento visceral), dependiente de la categoría del bronquio y su ubicación. La invasión pleural, por contigüidad o por vía linfática, explica el dolor y el derrame serofibrinoso o sanguinolento. El tumor por sí mismo o por ganglios infectados puede comprimir o invadir nervios sensitivos (dolor), mixtos, el frénico (parálisis diafragmática, dolor referido al plexo cervicobraquial, parestesias, dolor y luego parálisis), el recurrente (voz bitonal, parálisis de las cuerdas vocales), el simpático (síndrome de Pourfour du Petit o de Bernard-Horner, síndrome de "angor pectoris"), el vago (disnea y tos espasmódica), venas (cianosis, edema), corazón (insuficiencia cardíaca, pericarditis), huesos, columna, costillas, columna clavicular (dolor y destrucción ósea), esófago (disfagia y ulceración). Un tumor nodular situado en pleno parénquima puede no dar síntomas y ser descubierto sólo por la radiología. Un cáncer puede abscedarse en su interior por necrobiosis isquémica y ser diagnosticado como absceso de pulmón. Los dedos hipocráticos y en palillo de tambor responden a una patogenia oscura y pueden ser signos precoces o tardíos



# CANCER DEL PULMON

(Continuación)

De los signos físicos, los radiológicos son los más precoces y seguros. Las sombras pueden ser nodulares, infiltrativas, atelectásicas, cavitarias o veladas por un derrame pleural

La tomografía es a veces necesaria  
La tomografía computada de tórax es asimismo útil y facilita la biopsia percutánea

El debilitamiento, la anorexia, la pérdida de peso y la anemia son signos indirectos y tardíos. En el adulto sin antecedentes broncopulmonares, la tos, el dolor torácico, del hombro, del brazo y cualquier signo de tuberculosis deben hacer sospechar el cáncer broncopulmonar.

La inclusión de esputos, para descubrir volutas de células atípicas, presta gran ayuda diagnóstica en manos de un especializado

La broncoscopia permite diagnósticos precoces y la obtención de muestras para biopsia

La biopsia de ganglios supraclaviculares sólo puede hacerse en períodos avanzados y sirve únicamente para rubricar un diagnóstico clínico anterior

## MANIFESTACIONES EXTRATORACICAS

Dedos en palillo de tambor  
Dermatomiositis  
Acantosis nigricans  
Síndrome miasténico (Eaton-Lambert)  
Flebotrombosis  
Síndrome de Cushing  
Hiponatremia (excesiva pérdida de Na por el riñón)  
Hipercalcemia  
Ginecomastia

Biopsia por aspiración del pulmón. Es un recurso cuando la certificación diagnóstica por la búsqueda de células neoplásicas ha sido negativa en los esputos o en el lavado bronquial y también la broncoscopia ha sido infructuosa. La toracotomía exploradora debe preferirse cuando hay posibilidades de cirugía útil



Evolución y pronóstico inexorables. De pocos meses a cinco años. La terminación puede deberse a complicaciones del tumor mismo o de sus metástasis. Caquexia, hemoptisis, bronconeumonía, absceso y gangrena pulmonar, derrame pleural, asfixia, insuficiencia hepática, coma, etcétera

Metástasis por orden de frecuencia (vía linfática, sanguínea y vecindad). Ganglios (hiliares, mediastínicos, cervicales, abdominales, axilares, etc.), pulmones, pleura, hígado, huesos, riñones, suprarrenales, encéfalo, pericardio, corazón, páncreas, tiroides, bazo, intestino, peritoneo, estómago, ovario, piel

## TRATAMIENTO

Diagnóstico precoz: quirúrgico en algunas formas accesibles. Sintomático: la mayoría de las veces para calmar el dolor y mantener la moral. La radioterapia y la terapéutica quimioterápica son paliativas

# EMBOLIAS PULMONARES E INFARTO DEL PULMON

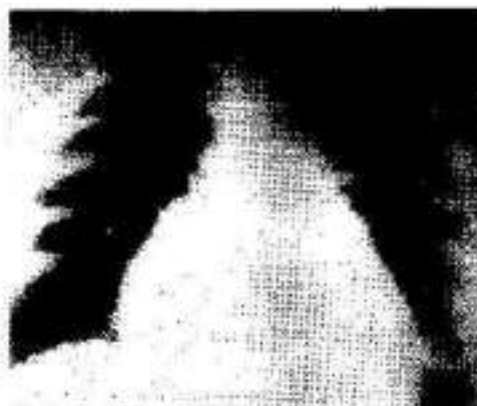- 1º Las embolias pulmonares son causa frecuente de muertes rápidas
- 2º Cuando bloquean del 65 al 80 % de la circulación pulmonar generan el corazón pulmonar agudo
- 3º Son la causa más frecuente de infarto del pulmón
- 4º Pueden generarse en la aurícula derecha con fibrilación o en el ventrículo derecho en un infarto miocárdico, pero en el 90 % de los casos se deben a flebotrombosis
- 5º En insuficiencias cardíacas bien tratadas que no mejoran, piénsese en embolias pulmonares si se han descartado la anemia y los procesos infecciosos y tóxicos
- 6º Otros factores predisponentes son obesidad, puerperio, inmovilización prolongada, neoplasias, estrogeneroterapia, anticonceptivos, insuficiencia cardíaca, politraumatismos, postoperatorio de abdomen y pelvis, anticoagulante lúpico, anticuerpos antifosfolípidos
- 7º La mayoría de las pequeñas embolias generan pocos signos característicos o ninguno

## INFARTO DEL PULMON

1º Puede originarse por la trombosis de una rama de la pulmonar, pero la enorme mayoría proviene de embolias. 2º Sólo el 20 % de las embolias pulmonares generan infarto hemorrágico. Esto se debe a la irrigación por las arterias bronquiales



**Signo de Westermark.** Cuando se ocluye una rama de la pulmonar por una embolia, en lugar de una sombra de infarto pulmonar puede aparecer una claridad con desaparición de las marcas vasculares (comparar la base derecha con el resto de los campos pulmonares)



Las sombras las generan los infartos hemorrágicos de cierto tamaño (menos del 20 % de los casos). Pueden ser en forma de cuña, ovales, redondeadas o irregulares

## DIAGNOSTICO DEL INFARTO DEL PULMON

- 1º Dolor pleural con o sin derrame
- 2º Derrame pleural sin dolor
- 3º Expectoración hemoptoica
- 4º Disnea, taquicardia, fiebre, ictericia (por hemólisis aumentada)
- 5º Corazón pulmonar agudo (en los grandes o muchos pequeños)
- 6º ↑ de LDH con TGO normal
- 7º Radiográficamente, claridades y falta de trama vascular, o sombras en "cuña" ovales o irregulares en los de cierto tamaño. Frecuentemente faltan o son poco pronunciados varios o casi todos estos signos o síntomas
- 8º Centellografía v/q, segmento privado de irrigación
- 9º Arteriografía pulmonar con stop o defecto de repleción en vaso mayor de 2,5 mm de diámetro

## TRATAMIENTO

El infarto en sí no necesita tratamiento. Deben tratarse sus causas: flebotrombosis, etc., y sus consecuencias: corazón pulmonar agudo

# PLEURESIA SEROFIBRINOSA

## ETIOLOGIA

Tuberculosis, generalmente

### Ocasionalmente

Neumonía, fiebre tifoidea, infarto pulmonar. Enfermedad reumática de Bouillaud, Neoplasia pulmonar o pleural. Lupus. Artritis reumatoidea

## SINTOMAS

**Dolor torácico:** sordo o en puntada de costado, a veces referido al abdomen. **Disnea:** según la abundancia del derrame, rapidez de formación y coexistencia de lesiones pulmonares. Menos intensa en decúbito homolateral. **Tos:** corta, seca

## INICIACION

Puede ser llamativa con escalofríos y fiebre alta, o solapada, con malestar y febrícula

## PLEURESIA SECA

Antes de instalarse el derrame puede haber una fase seca, con dolor, respiración superficial y ruidos pleurales

### Skodismo

Murmullo vesicular intenso o respiración broncovesicular

Abovedamiento torácico

Expansión respiratoria disminuida

Vibraciones vocales disminuidas o abolidas

Matidez con desnivel

Ausencia de murmullo vesicular

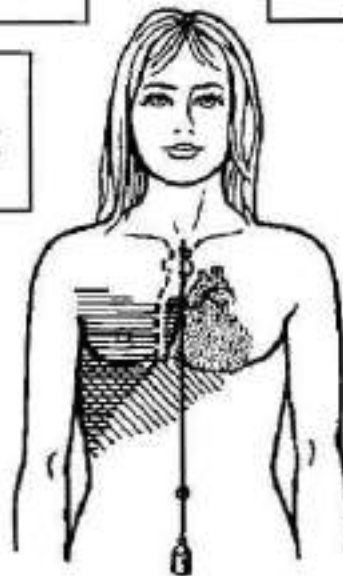
Higado descendido



Opacidad con límite superior oblicuo, poco nítido

Hipertonía de los músculos espinales del lado afectado (signo de Ramond)

**MATIDEZ DE LA COLUMNA. TRIANGULO PARAVERTEBRAL DE GROCCO**



Esternón desviado hacia el derrame (signo del cordel de Pitres)

Corazón desviado hacia el lado sano

El derrame pleural izquierdo puede borrar el timpanismo semilunar de Traube

### Skodismo

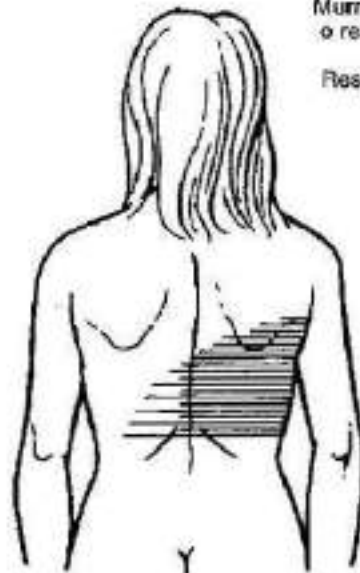
Murmullo vesicular aumentado o respiración broncovesicular

Respiración brónquica (soplo pleural)

Egofonía

Pectoriloquia átona

Límite superior del derrame



Abovedamiento torácico, espacios intercostales borrados

Expansión respiratoria disminuida

Vibraciones vocales disminuidas o ausentes

Matidez con línea de Damoiseau-Ellis

Ausencia de murmullo vesicular

La punción asegura el diagnóstico y permite estudiar las características del líquido y efectuar análisis para investigar la etiología. En última instancia, la biopsia establece el diagnóstico

Punción pleural: líquido amarillo limón, con reflejos verdosos, algo turbio. Coagula espontáneamente. Densidad 1015 a 1030  
Albúmina más de 30 g por mil

Reacción de Rivalta +

Linfocitosis

En los derrames recientes y en los casos graves pueden predominar los granulocitos neutrófilos al igual que en el exudado metaneumónico. En el infarto pulmonar y los tumores predominan los hemáties (derrame sanguinolento)

El examen bacteriológico directo permite descubrir el bacilo de Koch en algunas pleuresías tuberculosas

# NEUMOTORAX

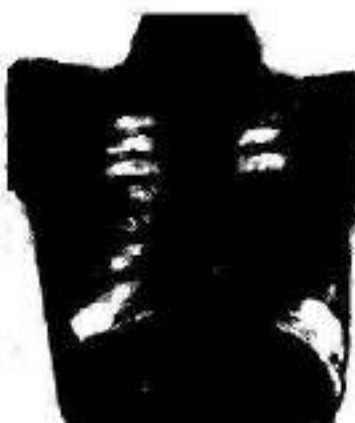Es la presencia de gas en la cavidad pleural

## ETIOLOGIA

- **Neumotórax espontáneo primario:** ocurre en individuos alios, delgados, generalmente entre los 20 y 40 años, con antecedentes de tabaquismo; la causa más frecuente es la ruptura de bullas subpleurales
- **Neumotórax secundario:** se asocia a enfermedades como EPOC, abscesos, sarcoidosis, cáncer de pulmón, fibrosis pulmonar idiopática, infarto pulmonar, etc.
- **Neumotórax iatrogénico:** como consecuencia de punción pulmonar aspirativa, biopsia transbronquial broncoscópica, biopsia pleural, toracocentesis, cateterización subclavia por punción, postoperatorio de fistula bronquial, asistencia respiratoria mecánica
- **Neumotórax traumático** (heridas)

## 1º NEUMOTORAX

- Abovedamiento del hemitórax (puede fallar)
- Disminución de la expansión respiratoria
- Vibraciones vocales disminuidas o abolidas
- Hipersonidad, timpanismo o sonido metálico (neumotórax a presión o valvular)
- Murmullo vesicular disminuido o ausente
- Respiración anórica (inconstante)
- Anorofonia
- Ruido de bronca (percutiendo una moneda con otra y auscultando por detrás)



## VARIEDADES

- 1º Si el aire puede entrar (durante la inspiración) y no salir de la cavidad pleural: neumotórax valvular
- 2º Si además del gas, se acumula líquido, se tendrá hidro, pio o hemo-neumotórax, según la naturaleza

## SINTOMAS

- Dolor torácico, disnea (muy intensa en el neumotórax valvular)
- Corazón desviado hacia el lado opuesto

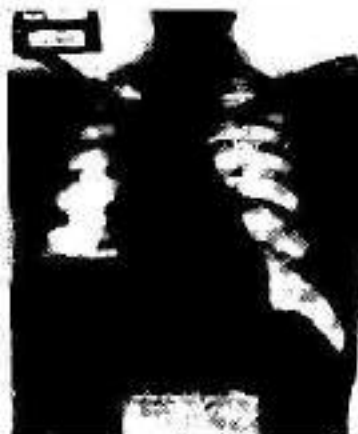## RADIOLÓGIA

- Hipertransparencia y ausencia del dibujo pulmonar en las zonas con gas

## SIGNOS

- A los signos del neumotórax simple se agregan:
- Malidez inferior con límite superior horizontal y muy movable con los cambios de posición del tronco
- Sucusión hipocrática

## 2º HIDRO, PIO O HEMONEUMOTORAX



## RADIOLÓGIA

- Opacidad con un límite superior horizontal rectilíneo

## DIAGNOSTICO DIFERENCIAL

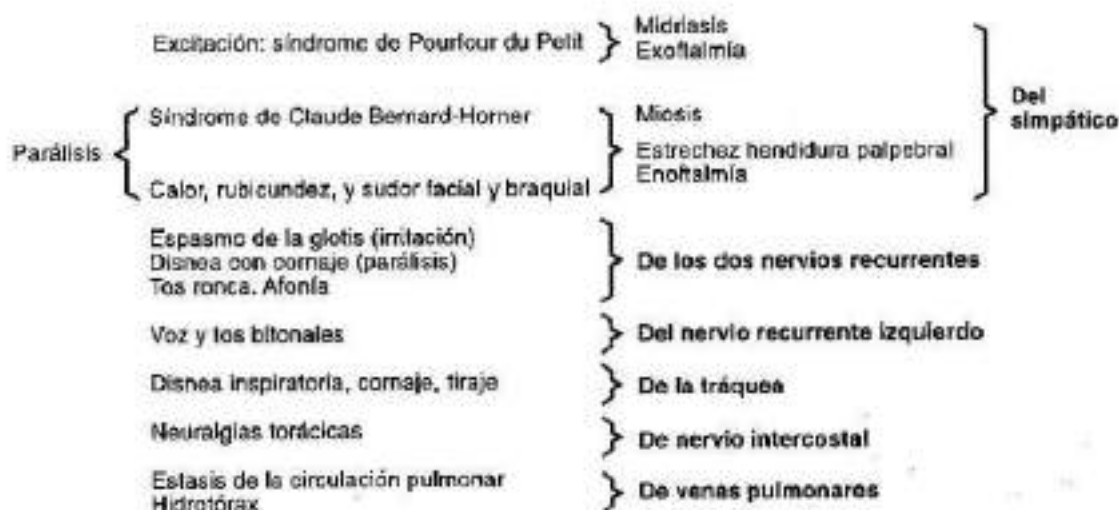
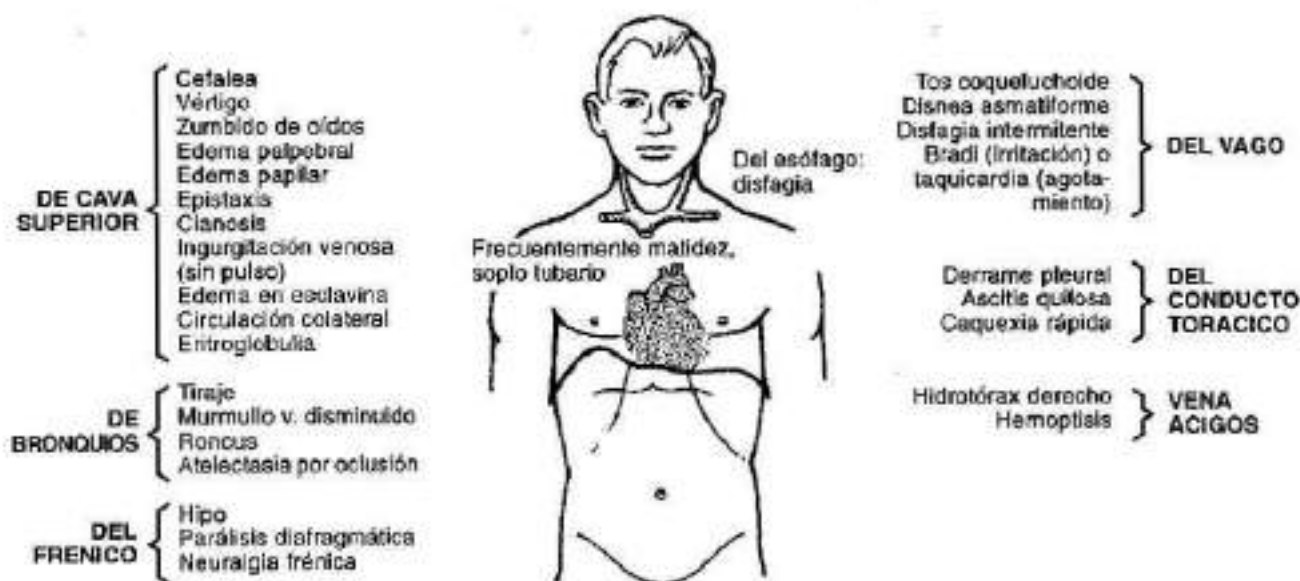
Ruptura esofágica, úlcera péptica perforada, hernia hiatal, cólico biliar, pancreatitis aguda, enfisema. El dolor torácico debe diferenciarse del infarto de miocardio, de la pleuritis fibrinosa y del embolismo pulmonar

## CONDUCTA

**Tratamiento médico.** Reposo en pacientes jóvenes con neumotórax menor al 20 % sin antecedentes de enfermedad pulmonar previa  
**Drenaje pulmonar bajo tubo.** De elección en la mayoría de los pacientes. Se espera reexpansión en 48 a 72 horas. Si después de 7 días no reexpande, se indica toracotomía  
**Toracotomía.** Indicada en falta de reexpansión, hemo-neumotórax grave con compromiso hemodinámico, recidiva de neumotórax espontáneo o secundario, evidencia radiológica de enfermedad bullosa, neumotórax asociado a traumatismo penetrante, neumotórax por ruptura de vía aérea

# SINDROME MEDIASTINICO

Es el resultado de la compresión de uno o varios órganos del mediastino



## Compresión de la subclavía o del tronco braquiocefálico

Frémilo, soplo  
Pulso radial diferente

La vena cava inferior raramente es comprimida; si lo es: hepatomegalia, ascitis, circulación colateral, edema

### ETIOLOGIA

Tumores malignos: carcinomas, sarcomas, linfosarcomas, linfogranuloma maligno, adenopatías tuberculosas, aneurisma aórtico, timoma, bocio endotorácico, mediastinitis reumática, tuberculosa o iudica, tumores benignos y quistes (raros)

## Compresión de la pulmonar

Frémilo y soplo sistólico en el  
2º interespacio izquierdo

### EXAMEN RADIOLOGICO

En posición frontal, laterales y oblicuas  
Ocasionalmente: relleno esofágico o de bronquios, o tomografía (incluida la tomografía computada)

### LABORATORIO

Examen de sangre, citología  
VDRL (reacción)  
Biopsias de ganglios



## SEMIOLOGIA DEL APARATO DIGESTIVO\*

El método a seguir cuando se sospeche una afección digestiva es el siguiente.

### Interrogatorio

Es, quizás, el principal elemento para establecer el diagnóstico de las enfermedades del aparato digestivo, y la información que permite obtener por lo general fundamenta la indicación de la mayoría de los exámenes complementarios. Requiere del médico cualidades especiales: a) *Atención*, para escuchar sin interrumpir la primera "versión" que el paciente relata con sus propias palabras acerca de sus dolencias. Solamente se justifica interrumpir las descripciones floridas y minuciosas, plenas de aco-taciones interpretativas, que en la mayoría de los casos delatan al paciente neurótico. Aun así, la interrupción debe ser afable, de manera que el paciente experimente siempre la legítima impresión de ser adecuadamente escuchado. b) *Habilidad*, para efectuar un interrogatorio ordenado y metódico —a partir del relato del enfermo— que complete la información omitida y facilite las respuestas, pero sin sugerirlas ni adelantadas. c) *Objetividad*, para preguntar sin prejuicios y con una actitud mental en lo posible neutra, que permita luego analizar toda la información disponible. La historia clínica no debe ser tendenciosa, es decir, ignorar o evitar alternativas que deban considerarse en los diagnósticos diferenciales. d) *Minuciosidad*, lo cual implica que el médico no debe precipitarse en conclusiones rápidas, ni olvidar el aforismo mil veces confirmado de que no hay enfermedades sino enfermos. Para ello se ha de basar en una amplia información y conocimiento de la patología digestiva, y considerar asimismo los matices que suelen presentar los síntomas, de acuerdo con cada caso.

Una vez obtenida una información completa de los síntomas, podrá emitirse un diagnóstico presuntivo, y a partir de entonces dirigir el interrogatorio en profundidad, haciendo hincapié en los aspectos más importantes del problema y confirmando o rectificando la presunción diagnóstica.

\* Dres. Ignacio de Larrochea† y Julián Arabelety.

### Examen físico

Se efectúa a continuación del interrogatorio y consiste en realizar todas las maniobras semiológicas necesarias a fin de obtener la información más completa posible. Deben consignarse tanto los datos positivos como los negativos, si bien los primeros prevalecen en la orientación. Muchas veces los hallazgos semiológicos (masas tumorales, hepatomegalia, etc.) son suficientemente concluyentes como para establecer un diagnóstico, pero también son muchas las enfermedades digestivas en las que el examen físico resulta absolutamente negativo.

Según las estadísticas de los grandes centros de diagnóstico, el porcentaje correspondiente a los pacientes de índole "funcional" supera la mitad del total de casos. Por otra parte, la confrontación de estos mismos centros con el problema relativo al diagnóstico precoz del cáncer es cada día más seria. En consecuencia, ambos problemas podrían considerarse como dominantes en el enfoque diagnóstico actual.

La responsabilidad de establecer la diferencia correcta constituye tarea del médico, y no se la puede eludir recurriendo a esquemas simplistas porque éstos lamentablemente *no existen*. En efecto, la sintomatología funcional digestiva tanto alta (molestias y dolor epigástricos, digestiones lentas, distensión abdominal, eructos, acidez, etc.) como baja (diarrea, constipación, ruidos hidroaéreos, cólicos, flatulencia, etc.) constituye el mayor porcentaje de las consultas gastroenterológicas, y en muchos casos obliga a un estudio exhaustivo, porque tanto pueden corresponder a un trastorno funcional trivial como a una enfermedad orgánica capaz de poner en peligro la vida del enfermo.

El éxito para arribar al diagnóstico se basa en el análisis detenido de los síntomas y signos clínicos, y en el empleo de los exámenes complementarios adecuados. *Esto supone un porcentaje sumamente elevado de estudios complejos y costosos*; sin embargo, lejos de representar una búsqueda estéril, constituye la única manera de cerrar las mallas del filtro para poder detectar los cuadros orgánicos serios en una etapa útil.

## Síntomas principales

**Disfagia.** El esófago es un órgano destinado al transporte de los alimentos, y por lo tanto se comprende que la disfagia sea la consecuencia más importante de la alteración de esa función. El paciente describe a la disfagia con gran fidelidad, no sólo en cuanto al tipo particular de alimento que la provoca, sino también a la altura en que los alimentos se detienen. Su aparición obliga a efectuar inmediatamente un estudio radiológico y endoscópico, pues el esófago es prácticamente inabordable a la exploración semiológica.

La disfagia rara vez es de origen extrínseco; suele ser el resultado de un proceso intrínseco que reduce la luz del órgano. Ante una estenosis esofágica, el diagnóstico diferencial más difícil se plantea entre la esofagitis y el cáncer. Independientemente del estudio radiológico y endoscópico, que en gran parte de los casos suministra la orientación correcta, la biopsia es, en última instancia, la que permite establecer el diagnóstico. A veces, cuando la duda radiológica, endoscópica o clínica lo justifique, puede ser necesario obtener varias tomas para arribar al diagnóstico correcto, sea en el curso de un examen o en varios consecutivos.

La incoordinación deglutoria, las molestias funcionales y la "bola hística" son fáciles de diagnosticar, aunque, en oportunidades, debe recurrirse a los exámenes complementarios a fin de identificar la naturaleza del trastorno de la deglución.

La pirosis y el dolor o ardor retroesternales muchas veces son la manifestación de una esofagitis; por tanto, debe investigarse la eventual existencia de reflujo gastroesofágico y de una hernia hiatal. La radiología, la endoscopia, la prueba de Bernstein y la medición intraluminal del pH son los procedimientos de que se dispone para su estudio.

**Epigastralgia.** Así como la disfagia es síntoma específico del esófago, las molestias o dolores epigástricos pueden ser manifestación de cualquier órgano del abdomen superior, y aun de localizaciones más alejadas como el apéndice, el colon derecho y órganos ginecológicos. En consecuencia, clasificar una epigastralgia involucra la necesidad de una anamnesis cuidadosa sobre su momento de aparición, ritmo, intensidad, propagación, duración, variaciones inducidas por los alimentos, alcalinos, posiciones, etc. La anamnesis y la semiología indicarán los exámenes complementarios que deban efectuarse.

El dolor epigástrico con ritmo diario, que se alivia con las ingestas y los alcalinos, y se intensifica con el ayuno prolongado, los alimentos irritantes, el alcohol o el exceso de tabaco; que tiene periodicidad, con épocas intermedias de acalmia de duración variable, y que suele desencadenarse por si-

tuaciones de estrés emocional, corresponde en la mayoría de los casos a la enfermedad ulcerosa gastroduodenal.

En cambio, si el dolor epigástrico tiende a propagarse al dorso derecho, y se acompaña de náuseas y vómitos, y eventualmente de ictericia, fiebre y coluria, su origen biliar es casi de rigor. La irradiación del dolor en cinturón o posterior, con el agregado de signos de shock y elevación de la amilasa sérica, señala el componente pancreático de la biliopatía, o una pancreatopatía inflamatoria autónoma. En el hombre, la epigastralgia de origen pancreático suele estar en relación con los excesos alcohólicos; en la mujer, la litiasis biliar es el factor desencadenante más frecuente.

El dolor epigástrico de origen colónico generalmente se debe a fenómenos funcionales de naturaleza espasmódica o a episodios subobstructivos por lesiones orgánicas estenosantes (principalmente en el colon transversal y ascendente). Suele modificarse con la evacuación de gases o materias fecales y acompañarse de intenso peristaltismo o ruidos hidroaéreos; también puede estar relacionado con la ingestión de alimentos (reflejo gastrocólico).

Por último, frente a un dolor o molestia epigástrica persistente, sin antecedentes de ningún tipo, es preciso investigar a fondo la posibilidad de una neoplasia gástrica inicial. Cuando la epigastralgia se acompaña de signos peritoneales: dolor intenso, espontáneo y provocado, dolor a la descompresión, defensa, contractura, fiebre y leucocitosis, se está frente a un cuadro abdominal agudo, que plantea la necesidad de establecer el diagnóstico diferencial.

Ante tal emergencia, la responsabilidad diagnóstica aumenta, ya que la solución terapéutica puede estar dada por la premura con la cual se pongan en marcha los elementos complementarios de diagnóstico.

**Hemorragia digestiva.** La hemorragia digestiva alta (por arriba del ángulo de Treitz) constituye siempre una emergencia grave; cuando es masiva, por su propia significación, y cuando es moderada, por la posibilidad de que se repita. Su manejo implica, en primer término, tratar el shock hemorrágico y sólo entonces estudiar su localización. La endoscopia intrahemorrágica, por razones de orden técnico, debe preceder a la radiología. Suministra elementos de juicio que no se superponen con los radiológicos sino que se complementan, como en el caso de la existencia de varias lesiones potencialmente hemorrágicas (várices esofágicas, hernia hiatal, gastritis erosiva, úlcera péptica gastroduodenal, etc.). La endoscopia hace posible averiguar cuál es la lesión responsable del episodio hemorrágico.

Por otra parte, la gastroscopia intrahemorrágica constituye el único método que permite diagnosti-



car la gastritis erosiva. El empleo de esta técnica ha determinado una disminución estadística del número de casos rotulados como hemorragias de origen desconocido, y un aumento paralelo de los diagnósticos de gastritis erosiva, hasta el punto de que la frecuencia de esta enfermedad es casi igual a la de la úlcera gastroduodenal.

La hemorragia leve pero iterativa, que lleva a la anemia, suele manifestarse por los signos generales de tipo crónico, que inducen a investigar la presencia de sangre oculta en las materias fecales mediante los métodos adecuados. Acompaña por lo general a las lesiones erosivas menores de la esofagitis crónica de las hernias hiatales, y a las neoplasias del tracto digestivo superior.

Las hemorragias del tracto medio y del bajo raras veces son masivas; suelen ser de leve o mediana intensidad. Se manifiestan por la modificación que imparten al color de las materias fecales, que puede experimentar todas las gradaciones, desde el alquitranado al rojo rutilante, lo cual depende de: a) el volumen de sangre extravasada; b) la velocidad del tránsito intestinal, y c) la proximidad de la lesión hemorrágica al ano (tanto más roja cuanto más próxima). La causa más común son las hemorroides; sin embargo, por el mismo hecho de su frecuencia, no debe confirmarse tal diagnóstico sin antes haber agotado la investigación en busca de otra afección responsable; sólo así se podrá evitar que pasen inadvertidas lesiones hemorrágicas de mucha gravedad por el conformismo que implica un diagnóstico fácil (según informes, 25 % de los pacientes fueron operados de hemorroides dentro de los doce meses que precedieron al diagnóstico de neoplasia rectosigmoide, obviamente ya existente).

El tacto rectal, la rectosigmoidoscopia y la radiografía establecen el diagnóstico correcto prácticamente en todos los casos.

A continuación se definirán ciertos términos que muchas veces no se utilizan en forma correcta.

*Hematemesis*: vómito de sangre.

*Melena*: deposición de color negro, que por lo general es índice de hemorragia alta.

*Enterorragia*: hemorragia intestinal de color variable de acuerdo con su origen.

*Proctorragia o hemorrectorragia*: hemorragia, por lo general de sangre roja, de origen anorrectal.

*Seudomelena*: deposición negra sin contenido hemorrágico (por carbón, hierro, bismuto, etcétera).

*Scudoenterorragia*: deposición de color rojizo por cromógenos vegetales (remolacha).

**Diarrea y esteatorrea.** La principal función del intestino delgado es la digestión y absorción de los alimentos, y sus alteraciones patológicas suelen manifestarse por dos signos característicos, la diarrea y la esteatorrea. La diarrea es la manifestación masiva de sus funciones alteradas, y la esteatorrea es

la expresión específica de la falta de absorción de las grasas. Si bien ninguna de las dos indica por sí sola la causa que las produce, pueden orientar el diagnóstico y permiten disponer los exámenes necesarios para establecer su etiología.

La asociación de signos carenciales múltiples, pérdida de peso, distensión abdominal, edemas, anemia y tetania, señala la presencia de un síndrome de malabsorción, cuya naturaleza deberá investigarse en forma adecuada mediante estudios radiológicos, biopsias y pruebas funcionales; de esta manera se puede establecer su etiología en gran parte de los casos.

**Síntomas hepatobiliares.** Llama la atención con qué frecuencia la opinión popular refiere que padece del "hígado", aludiendo en forma general al sistema hepatobiliar. Sin embargo, la amplia gama de síntomas que se atribuyen erróneamente a la glándula hepática y sus vías de excreción, en la mayoría de los casos suelen originarse en órganos vecinos o corresponden a simples trastornos funcionales.

La verdadera patología hepatobiliar es siempre muy definida, y se manifiesta por diversos síntomas que sólo excepcionalmente faltan: cólico hepático, hepatomegalia, ictericia, coluria, acolia, prurito, fiebre, vesícula palpable y, en los casos muy graves, signos de insuficiencia hepática seria, hemorragias, trastornos de la coagulación, cambios de carácter y de conducta, y coma hepático. Cualquiera de estos síntomas —sea que se manifiesten en forma aislada o asociados— son lo suficientemente expresivos como para justificar las exploraciones clínicas, radiológicas y de laboratorio tendientes a aclarar su naturaleza. En última instancia, el problema podrá reducirse al planteo del diagnóstico diferencial entre las ictericias, las hepatomegalias o las hepatoesplenomegalias.

Si bien es cierto que hay hepatitis anictéricas y cirrosis con hepatogramas "mudos", así como hepatomegalias sin otras alteraciones detectables, esto constituye la excepción, y en la mayoría de los casos el diagnóstico se establece rápidamente mediante un programa de investigación clínica y de laboratorio bien encaminado. Sin embargo, uno de los problemas diagnósticos más difíciles es el que plantea la diferenciación entre la colestasis intrahepática y extrahepática, al extremo que, después de haber agotado toda la gama de recursos, incluyendo la prueba del tiempo, a veces puede ser necesario llegar a la laparotomía exploradora.

**Síntomas colónicos.** La patología del colon se manifiesta fundamentalmente por modificaciones del hábito intestinal. Este hecho no debe llamar la atención, ya que tales modificaciones reflejan la alteración de su función principal, que es la de transporte, deshidratación y excreción de los desechos alimentarios. El estreñimiento es, en primer térmi-

no, la alteración funcional más frecuente que afecta a nuestra civilización. Sin embargo, cuando su carácter es progresivo, y se acompaña de enterorragia, moco, dolor cólico, distensión abdominal, ruidos hidroaéreos, dificultad para eliminar gases, etc., debe hacer sospechar rápidamente la existencia de una posible patología orgánica. Lo expresado también vale para la diarrea.

Si bien es cierto que un sinnúmero de causas triviales pueden producir diarrea, el agregado de cualquiera de las modificaciones enunciadas para el estreñimiento obliga a investigar detenidamente su naturaleza. Sospéchese asimismo ante la simple cronicidad del proceso o, aún más, ante modificaciones en el hábito evacuatorio del paciente.

Estos signos coprológicos, la diarrea y el estreñimiento, en su comienzo pueden enfocarse con criterio simple y aun tratarse en forma sintomática, pero planteando la necesidad de un *tiempo de espera*, al término del cual, si el cuadro no se ha modificado, deberá recurrirse a los elementos de diagnóstico adecuados para esclarecer su origen. Este plazo nunca debe ser mayor de 30 días, y sólo se aplica a los casos de trastornos evacuatorios no asociados con ningún otro signo que pueda sugerir organicidad.

La radiología del colon por enema opaca, junto con las técnicas de doble contraste y la endoscopia convencional, siguen siendo los métodos fundamentales para establecer el diagnóstico. A veces podrán complementarse con el análisis de las heces en busca de parásitos o de sangre oculta.

La colonoscopia, mediante los modernos fibroscopios, en gran parte de los casos permite visualizar el colon izquierdo hasta el ángulo esplénico, y con menos frecuencia el colon transverso y el derecho, lo cual depende de la habilidad y experiencia del endoscopista y de las características anatómicas del colon que se examina. Constituye un método que por sus posibilidades implica un formidable progreso dentro de las técnicas de diagnóstico.

Dada la frecuencia de la diarrea y el estreñimiento como manifestaciones de trastornos triviales, se insiste en la importancia de tener en cuenta afecciones más graves, para lo cual deben efectuarse interrogatorios exhaustivos respecto de la cronología del proceso, la antigüedad, variabilidad, influencia de los alimentos, coexistencia de dolores, alteraciones del estado general, pérdidas sanguíneas, etc.; con los datos que se obtengan, junto con los del examen físico, podrá concebirse una idea bastante aproximada de la causa originaria.

**Síntomas anorrectales.** La porción terminal del intestino grueso se vincula estrechamente con el proceso de la defecación y con el conjunto de fenómenos funcionales y mecánicos relacionados; por este motivo su patología se manifiesta fundamentalmente por perturbaciones de la defecación.

La asociación de pujo y tenesmo, a veces con deposiciones de moco, pus y sangre, constituye en conjunto el llamado síndrome rectal. Este puede presentar diferente intensidad de acuerdo con la etiología y la gravedad del proceso, y puede corresponder tanto a una rectitis aguda trivial como a un carcinoma de la porción inferior del recto. El tacto rectal y el examen endoscópico acompañado de la biopsia permiten establecer rápidamente el diagnóstico en la mayoría de los casos.

El dolor anal con la evacuación, solo o asociado a proctorragia, suele corresponder a una de las siguientes afecciones: a) fisura anal; b) trombosis hemorroidal externa; c) fluxión hemorroidal interna, y d) absceso del margen del ano. La exploración cuidadosa de la zona y la anoscopia (si el dolor lo permite), junto con el tacto, posibilitan hacer el diagnóstico con rapidez. Aun cuando el tratamiento de estas afecciones concierne al especialista, todos los médicos deben conocerlas y estar en condiciones de efectuar un diagnóstico de orientación. Por último, el prurito anal, que en la mayoría de los casos corresponde a una afección del ano o de la piel perianal, a veces puede ser la manifestación de parasitosis o de enfermedades generales, diabetes, alergia, etcétera.

#### Medios complementarios de diagnóstico

Como se señaló, la confección de la historia clínica del paciente con patología del aparato digestivo reviste particular importancia, pues permite emitir un diagnóstico presuntivo en considerable número de casos. Una vez examinado el enfermo con las maniobras semiológicas adecuadas, se indican los estudios complementarios, que tienen por objeto corroborar la presunción diagnóstica y aportar elementos de certeza que sugieran la terapéutica correcta. Estos medios complementarios han sido mencionados en forma somera cuando se consideró la semiología de cada órgano en particular; a continuación se analizarán con detalle, y se destacará la utilidad que brindan para el diagnóstico de las afecciones de los órganos del aparato digestivo.

**Radiología.** *Radiología simple o no contrastada.* La placa simple de abdomen con el paciente en decúbito ventral o en posición de pie es muy útil, y la información que permite obtener resulta exclusivamente del contraste natural entre las diferentes densidades de los tejidos, líquidos y gases, o de la presencia de concreciones calcáreas que acompañan a ciertos estados patológicos. Es particularmente valiosa para complementar el diagnóstico clínico de abdomen agudo; por ejemplo, cuando se sospecha perforación de una víscera hueca (aire debajo del diafragma), fleo (imágenes hidroaéreas con caracteres radiológicos de intestino delgado, niveles en posición de pie, dilatación de asas) o

compromiso peritoneal con aumento del grosor parietal y del espacio entre asas intestinales (revoque). La presencia de derrame libre —con el paciente en posición de pie— se manifiesta a veces por el aumento de la densidad a nivel de la pelvis ósea, a consecuencia de la acumulación de líquido en el peritoneo pelviano. La presencia de aire en las vías biliares despierta o confirma la sospecha de fistula biliodigestiva. La imagen aérea en la región correspondiente a la vesícula, en un paciente con signos de colecistitis, puede sugerir la participación de gérmenes anaerobios. Una imagen circular densa con su parte superior de tipo gaseoso, sobre el área hepática, puede corresponder a un quiste o absceso contaminado con gérmenes anaerobios. Las imágenes calcícas a veces hacen diagnóstico por sí mismas, como en el caso de las imágenes múltiples y facetadas a nivel del área hepatovesicular. Otras veces es la calcificación de toda la vesícula o de un quiste hidatídico, la que orienta sobre el diagnóstico.

Estos constituyen sólo algunos de los ejemplos de la utilidad de la radiografía simple de abdomen.

**Radiología contrastada.** Es un método complementario importante para el diagnóstico de las afecciones de las vísceras huecas del aparato digestivo, y también es muy útil para el estudio del resto de los órganos. Como en un negativo fotográfico, lo que se observa son las modificaciones de contornos, espesor, densidad y motilidad que el órgano afectado imprime en su contenido opaco. A veces, para obtener más detalles se utiliza el método del doble contraste; consiste en la introducción de aire, en proporción adecuada, durante o después de la administración del medio opaco. Este recurso permite apreciar alteraciones estructurales muy pequeñas a nivel de la superficie interna del órgano (pólipos, pequeñas ulceraciones), o modificaciones impresas por la enfermedad en la forma, armonía y continuidad de los pliegues mucosos. La técnica del doble contraste ha contribuido sensiblemente al diagnóstico temprano del carcinoma gástrico, y se la emplea con el mismo objeto en el intestino grueso.

La radiología contrastada de la vesícula y de las vías biliares, por administración oral o intravenosa de la sustancia radiopaca, constituye un método complementario útil frente a la sospecha de litiasis biliar, o de alteraciones estructurales vesiculares (adenomiosis, colesterosis, segmentaciones) que en conjunto se denominan colecistosis. En ocasiones es necesario introducir el medio de contraste en la vía biliar, por punción de ésta en el acto operatorio (colangiografía operatoria) o inmediatamente después, a través del drenaje biliar (colangiografía posoperatoria). La punción transparietoabdominal de un conducto hepático dilatado permite inyectar medio de contraste y visualizar la vía biliar en el

caso de ciertas ictericias prolongadas, cuando se tiene la duda de si se trata de una hepatopatía colestásica o de una obstrucción extrahepática. Tiene sus indicaciones precisas y no está exenta de riesgos.

Todos los métodos radiológicos mencionados brindan al médico una inestimable ayuda frente a la sospecha de afecciones del esófago, estómago, intestino delgado y grueso, y vías biliares. Podrán variar las formas y vías de administración de los medios de contraste —que no se describirán aquí— pero en definitiva la radiografía contrastada representa un examen complementario importante que está a disposición del gastroenterólogo para diagnosticar enfermedades de los órganos citados.

**Endoscopia.** La rectosigmoidoscopia es el método endoscópico más antiguo incorporado a la medicina. Sigue siendo (con las enormes mejoras logradas por el avance tecnológico) el examen complementario más importante para el diagnóstico de la patología baja del aparato digestivo, aún más que la radiografía, ya que permite visualizar la lesión en forma directa y obtener biopsias de ella. Debe indicarse sistemáticamente frente a síndromes rectales, hemorragias bajas, diarreas de origen incierto, etcétera.

La investigación endoscópica del tracto digestivo superior se ha enriquecido en los últimos años con la incorporación de instrumentos flexibles de excelente visión e iluminación, transmitidas por la fibra de vidrio. La constante superación técnica de este tipo de instrumental ha posibilitado que, a través de conductos adecuados, puedan aspirarse secreciones o introducir aire, agua y pinzas para biopsia. Se trata de un método que ha puesto al esófago, estómago y duodeno al alcance de la visión, y que además permite obtener una documentación fotográfica y cinematográfica de indudable utilidad. La flexibilidad del instrumento y los movimientos controlados de las ópticas eliminan la existencia de áreas ciegas. Constituye un complemento obligado de la radiología cuando se sospecha un proceso maligno, o cuando el método precedente ha resultado ineficaz para identificar la fuente de una hemorragia digestiva alta o para corroborar la presunción clínica de malignidad.

La colonoscopia con instrumental del mismo tipo es muy útil para el diagnóstico de las lesiones localizadas fuera del alcance de los rectosigmoidoscopios convencionales.

**Laparoscopia.** La visión directa de los órganos intraabdominales es de innegable valor, y día tras día aumentan sus indicaciones. La técnica es prácticamente inocua y permite —mediante el empleo de excelentes instrumentos y la experiencia del observador— obtener una documentación fácil y objetiva de la patología intraperitoneal.

El hígado constituye probablemente el órgano donde más indicaciones tiene este método, por las alteraciones de la forma, tamaño y consistencia que puede experimentar. Posee valor indiscutible para el diagnóstico de la cirrosis, metástasis, colestasis intrahepáticas o extrahepáticas, quistes, tuberculosis, carcinomatosis difusas, etc. Asimismo, posibilita obtener biopsias bajo control visual en ciertos casos de nódulos y masas de diagnóstico dudoso.

**Laboratorio.** Además de las determinaciones de rutina, habituales en cualquier tipo de patología, el laboratorio gastroenterológico especializado recurre a una serie de métodos, de renovación constante, sobre los cuales se fundamentan gran parte de los diagnósticos de las afecciones de órganos como el hígado y el páncreas, que son poco accesibles al examen radiológico o a otros medios de exploración.

En el hígado, el conjunto de determinaciones que evalúan la capacidad funcional del órgano constituye lo que se denomina hepatograma. Su indicación es de rigor en cualquier ictericia, hepatomegalia o dolor de origen indeterminado a nivel del área hepática; también, en el alcoholismo crónico, en la ingestión de drogas hepatotóxicas o en el preoperatorio de la cirugía biliar. Aunque no existe un método que permita apreciar en forma global el grado de suficiencia del órgano, los resultados que se obtienen del conjunto de pruebas hacen posible construir esquemas bastante representativos de la afección causal.

El páncreas es un órgano anatómicamente inaccesible a la exploración semiológica eficaz, y en consecuencia, su estudio se efectúa recurriendo a pruebas de laboratorio que valoran su capacidad funcional. Estas pruebas son: en el caso de patología crónica, la determinación de su secreción exocrina en condiciones basales y luego de la estimulación con secretina, y en el caso de patología aguda, la determinación de sus enzimas a nivel sérico y urinario.

El gastroacidograma basal y después de la estimulación histamínica máxima es un método que actualmente tiene valor sólo en circunstancias determinadas. Estas son: la aquilia verdadera en la anemia perniciosa o frente a la sospecha de carcinoma gástrico; la hiperclorhidria por encima de niveles muy elevados, en el diagnóstico de sospecha de síndrome de Zollinger-Ellison; y por último el perfil secretorio, para determinar el tipo de operación que se ha de realizar en las úlceras gastroduodenales quirúrgicas. La determinación de la acidez estimulada con insulina (prueba de Hollander) tiene valor únicamente para verificar la eficacia de una vaguectomía realizada previamente.

El laboratorio es muy útil para el diagnóstico de los síndromes de malabsorción; permite comprobar y cuantificar la presencia de esteatorrea (prueba de Van de Kamer), y apreciar, por diferentes métodos, los defectos de absorción cuando se utilizan sustancias marcadas (prueba de Schilling con vitamina B<sub>12</sub> marcada; prueba del ácido oleico y trioleína marcados, para el diagnóstico diferencial entre la esteatorrea de origen pancreático o por malabsorción, etcétera).

Por último, el examen de materia fecal es de gran utilidad para el diagnóstico de las insuficiencias de disacaridasas (determinación del ácido láctico y del pH fecales), para la investigación de sangre oculta cuando se sospecha una hemorragia crónica, y para la investigación de parásitos, que constituye de por sí toda una especialidad.

**Otros métodos complementarios.** Quedarían sólo por mencionar como elementos complementarios de diagnóstico la centellografía, la ecografía y la tomografía computada.

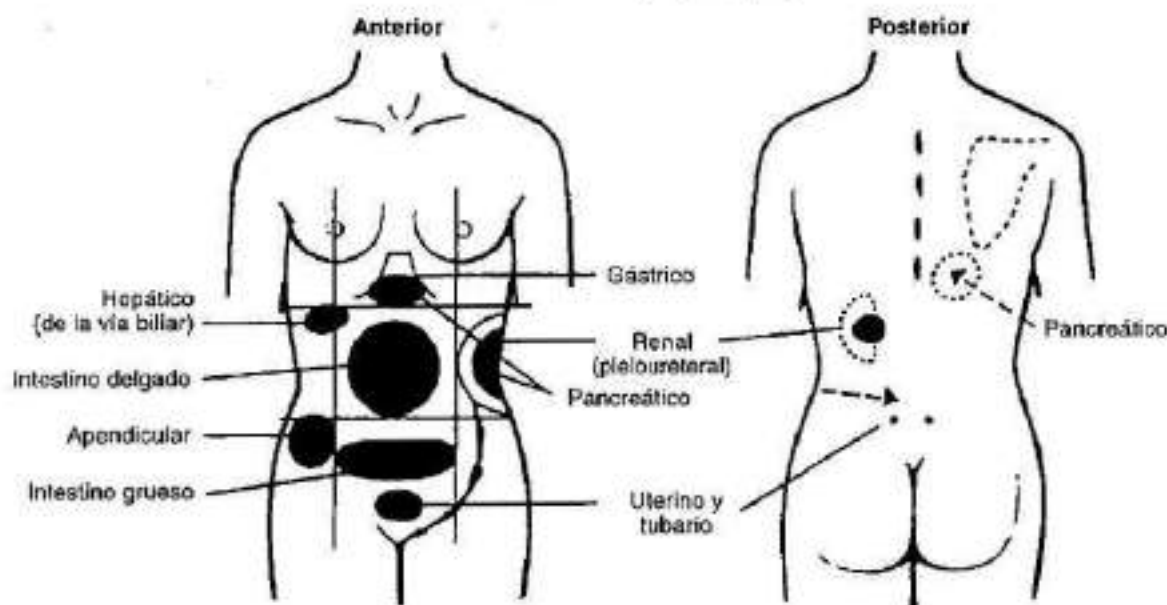
El *centellograma* hepático se debe realizar en todos los casos de sospecha de una masa ocupante. Asimismo en procesos cirróticos puede ser extraordinariamente útil, estableciendo no sólo el tamaño del hígado y la existencia de zonas hipocaptantes, sino también el índice de suficiencia. La centellografía pancreática es útil, aunque sus imágenes no son tan precisas como las de la centellografía hepática.

La *ecografía abdominal* es un procedimiento introducido al diagnóstico, que pone en evidencia la anatomía seccional según las interfases reflectantes (órganos, masas y colecciones, con sus respectivos ecos internos). Se utiliza para delimitar el contorno de los diversos órganos constituyentes del aparato digestivo, la presencia o ausencia de masas en una determinada región, de qué órgano proviene una cierta masa palpable y, particularmente, permite establecer el carácter sólido o líquido de dichas masas. La ecografía abdominal es particularmente útil para hígado, vesícula y vías biliares (determina la etiología litiasica o tumoral, y la correspondiente altura de una ictericia obstructiva), páncreas, aorta, etcétera.

La *tomografía computada* consiste en el pasaje de múltiples haces de rayos X, a través del paciente, que son detectados por sensores especiales alineados con cada haz de rayos. Luego de cada exposición el aparato es rotado hasta completar 180 grados. Así se pueden detectar cambios de densidad en los tejidos con una sensibilidad más de 20 veces mayor que la correspondiente a una radiología convencional. Es particularmente útil en el abdomen.

# DOLOR COLICO ABDOMINAL

## Localización y propagación



**Patogenia:** lucha de la musculatura lisa para vencer un obstáculo, generalmente orgánico, aunque puede ser espasmódico. El dolor es producido por la hipertensión intraluminal, con la consiguiente distensión de las paredes de la víscera hueca, sobre todo en los períodos de comienzo del episodio obstructivo

Los dolores cólicos abdominales son por lo general de una intensidad tal que se transforman en emergencias médicas. De aparición predominantemente nocturna, exigen pronta orientación diagnóstica y terapia efectiva

**COLICO HEPATICO.** Causa más común: Iltiasis vesicular o coledociana. Localización: epigastrio e hipocondrio derecho. Propagación: esternal, hemitórax derecho, zona escapular derecha, hombro o base del cuello del mismo lado. Suelen producirse: náuseas, vómitos, coluria, ictericia, acolia, fiebre, bradicardia y colapso, lo cual depende de la duración y el grado de obstrucción de la vía biliar

**APENDICULAR.** Causa más común: obstrucción por coprolito, por parásitos o simplemente inflamatoria. Localización: fosa ilíaca derecha. Propagación: inicialmente al epigastrio, luego depende de la disposición anatómica del apéndice (véase Apendicitis aguda). Se acompaña de náuseas, vómitos, fiebre moderada, estreñimiento o diarrea y leucocitosis

**INTESTINO DELGADO.** Causas: procesos inflamatorios específicos o inespecíficos: TBC, enfermedad de Crohn, tumores, migración de cálculos biliares (ileo biliar), cuerpos extraños (orejones), hernias con atascamiento del contenido, etcétera. Su localización depende de la región afectada, pero tiene tendencia a repercutir sobre la zona periumbilical. Se acompaña de vómitos, cuya aparición está regida por la distancia del lugar obstruido (preoces en las obstrucciones altas, y a la inversa). Luego se instala el cuadro obstructivo completo (véase Ileo)

**INTESTINO GRUESO.** Causas: inflamatorias, tumorales, vólvulo (sigmoide y ciego), hernias, etc. El cuadro de dolor suele ser más prolongado y mejor tolerado que en el intestino delgado, pues los síntomas obstructivos son más tardíos. Son muy importantes las alteraciones del hábito defecatorio. La

localización del dolor es variable pero, en términos generales, el ciego duele sobre la fosa ilíaca y el flanco derechos, dolor que puede irradiarse hacia el epigastrio. El ángulo hepático suele ser confundido con la vía biliar. El colon transverso localiza su dolor en el epigastrio, y el colon izquierdo lo hace en el hipocondrio correspondiente y en la fosa ilíaca (sigmoide). Ambos ángulos irradian su dolor hacia las zonas lumbares correspondientes, por lo que puede confundirse con dolores renoureterales

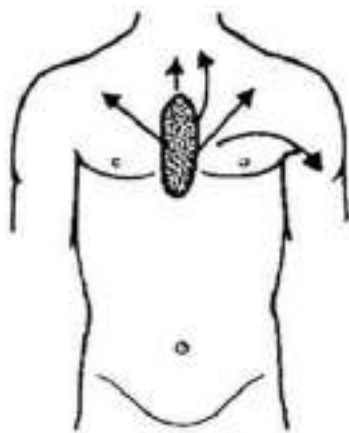
**GASTRICO.** Causa más común: síndrome péptico, de cualquier etiología. Cursa con anorexia, náuseas y vómitos de contenido gástrico, con alimentos o sin éstos, conforme al grado de obstrucción

**PANCREATICO.** Causas: obstrucción del conducto de Wirsung, cálculos pancreáticos o biliares a nivel de la ampolla. Las obstrucciones de otra naturaleza suelen ser progresivas y no producen dolor cólico. Se acompañan de gran sintomatología general por la pancreatitis concomitante. Colapso. Localización: predominantemente epigástrica, irradiada en cinturón a ambos hipocondrios, con predominio del izquierdo

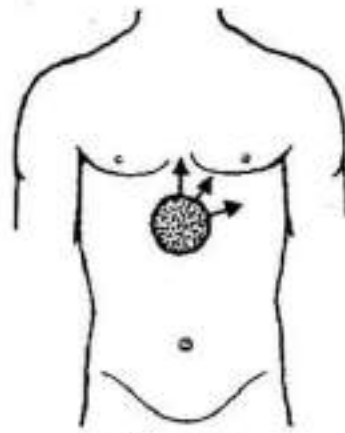
**RENOURETERAL.** Causa más común: migración de cálculo, arenilla o coágulo. Localización: fosa lumbar correspondiente. Propagación hacia el hipocondrio correspondiente y hacia la zona genital. Se acompaña a veces de náuseas, vómitos y estreñimiento, por lo que se asemeja a un cólico digestivo (biliar, si es derecho). Fiebre, malestar, inquietud

**UTERINO O TUBARIO.** Causas: ginecológicas u obstétricas, aborto con retención, embarazo tubario, etc. Localización: hipogástrica con irradiación lumbosacra. Síntomas urinarios frecuentes. Signos ginecológicos u obstétricos, de acuerdo con el caso (metrorragia, amenorrea, etc.)

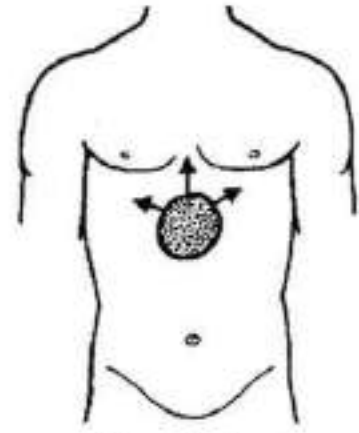
## LOCALIZACION Y PROPAGACION DE LOS DOLORES MAS COMUNES DEL ABDOMEN SUPERIOR



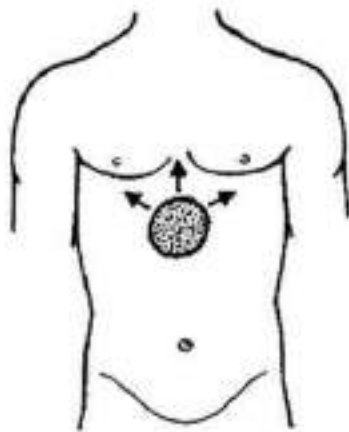
Esofagitis



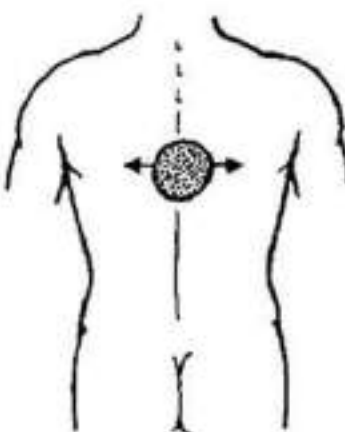
Úlcera gástrica



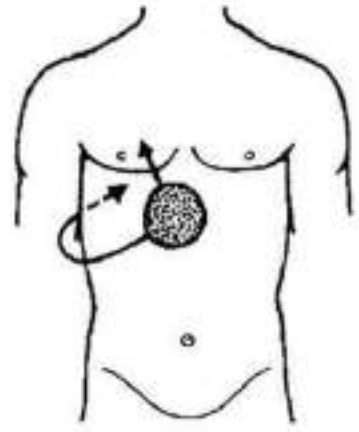
Úlcera duodenal



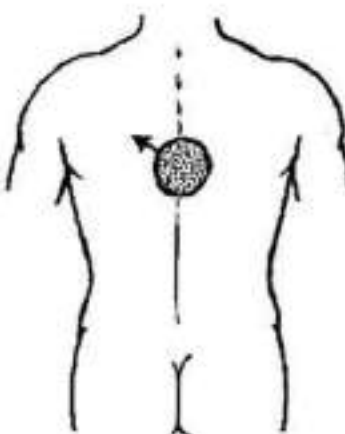
Úlcera duodenal penetrante en cara posterior



Colecistitis



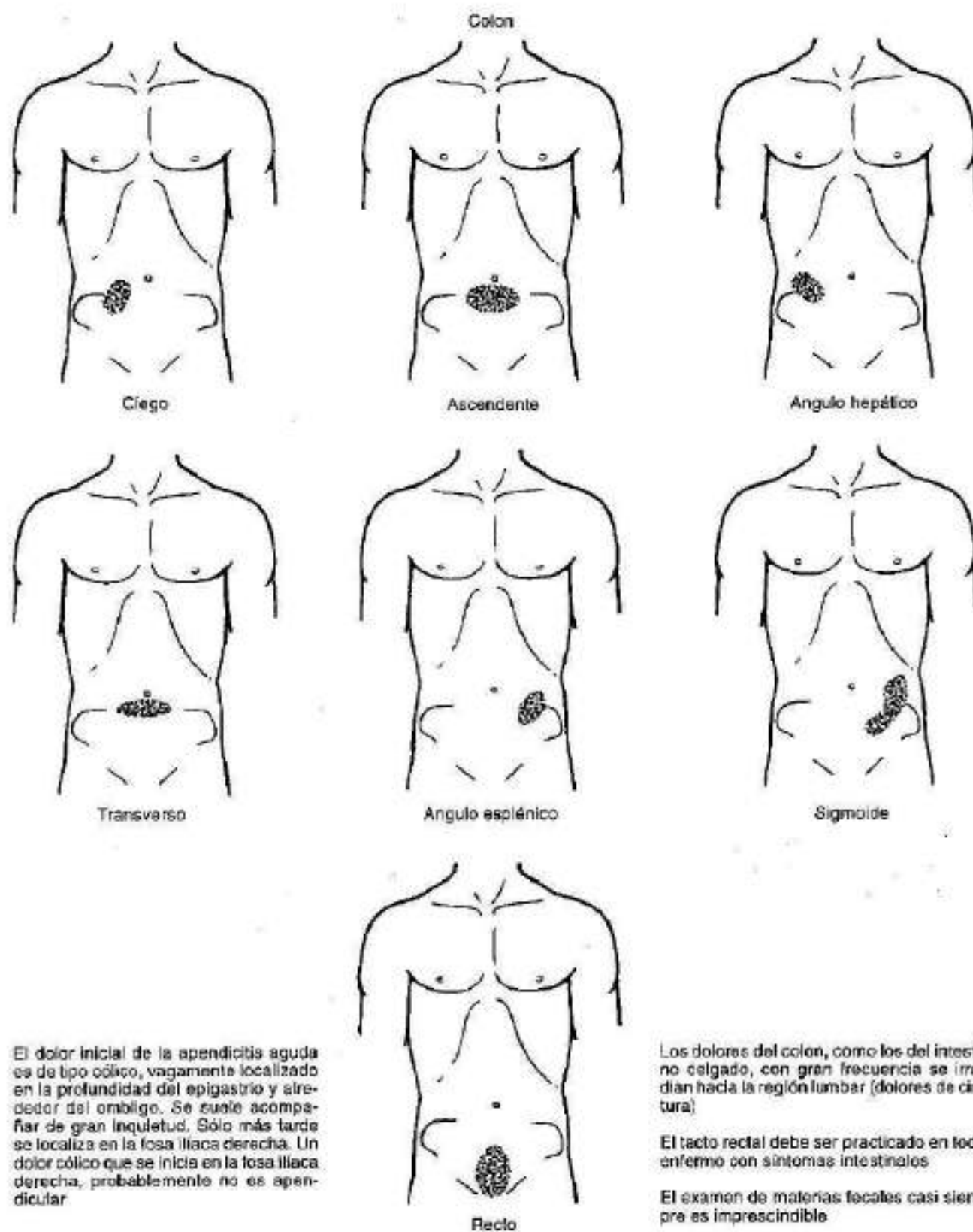
Pancreatitis aguda



Pancreatitis crónica

El interrogatorio del dolor debe completarse con el análisis de todos sus caracteres: forma de comienzo, localización, propagación, duración, modo de calmar; relación con las comidas; ritmo diario, periodicidad anual, relación climática o estacional; relación con la evacuación de materias fecales o de gases; si se modifica con las posiciones corporales o con los esfuerzos físicos. En la mayoría de los casos el análisis del dolor permite sospechar el diagnóstico orientando los próximos pasos

## LOCALIZACION HABITUAL DE LOS DOLORES DEL INTESTINO GRUESO



El dolor inicial de la apendicitis aguda es de tipo cólico, vagamente localizado en la profundidad del epigastrio y alrededor del ombligo. Se suele acompañar de gran inquietud. Sólo más tarde se localiza en la fosa iliaca derecha. Un dolor cólico que se inicia en la fosa iliaca derecha, probablemente no es apendicular.

Los dolores del colon, como los del intestino delgado, con gran frecuencia se irradian hacia la región lumbar (dolores de cintura).

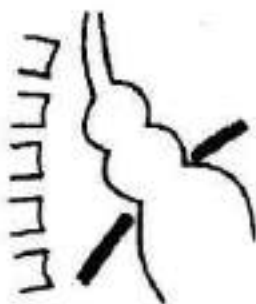El tacto rectal debe ser practicado en todo enfermo con síntomas intestinales.

El examen de materias fecales casi siempre es imprescindible.

# HERNIA HIATAL

Es una hernia verdadera (con saco herniario), adquirida, que se produce por el paso progresivo del esófago abdominal y la parte proximal del estómago a la cavidad torácica, a través de un orificio anatómico del diafragma (hiato esofágico)

## VARIEDADES



Tipo I. Por deslizamiento. Comprende también el esófago corto congénito (entidad discutible) y el adquirido

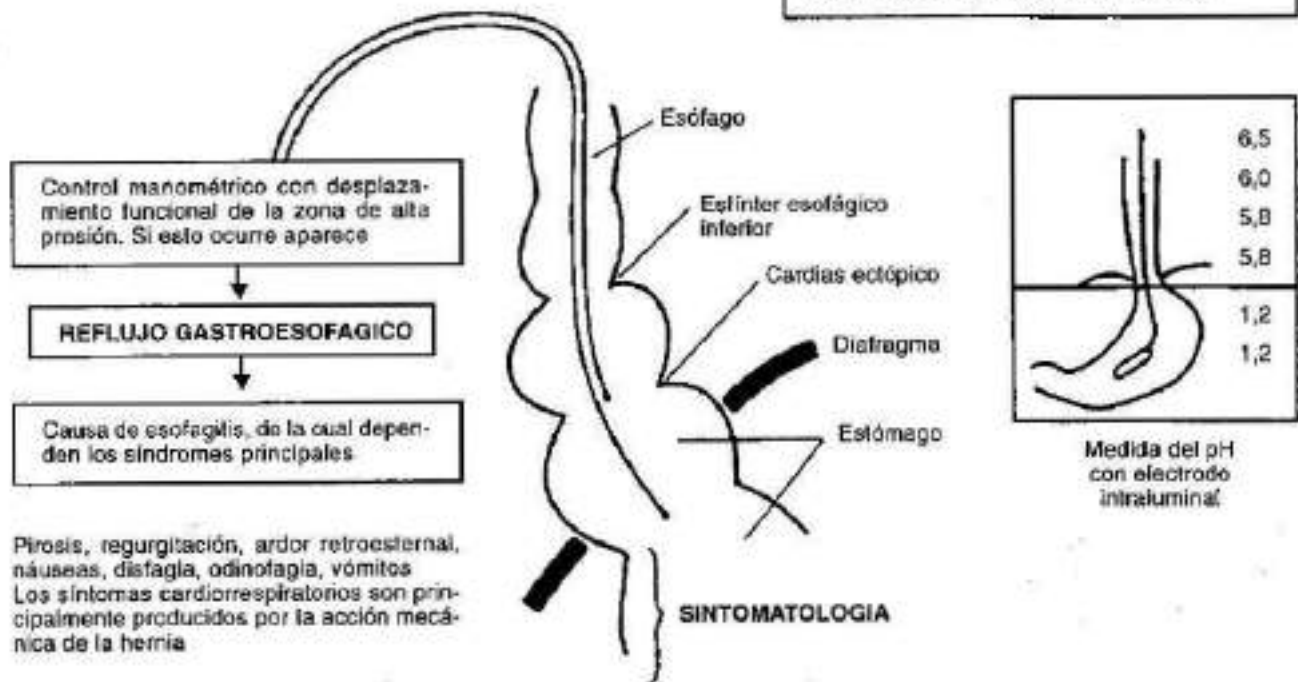


Tipo II. Paraesofágica. Por rodamiento



Tipo III. Mixta. Combinación de los mecanismos de las dos anteriores

**CAUSAS.** Debilidad de los medios de fijación. Aumento de la presión intraabdominal



**COMPLICACIONES.** A) Dependientes del reflujo: esofagitis intensa, úlcera, hemorragia, estrechez

B) Dependientes de causas mecánicas: obstrucción, estrangulación, trastornos cardiorrespiratorios

**DIAGNOSTICO: RADIOLOGICO.** Buscarías con posiciones adecuadas, pruebas de esfuerzo y compresión abdominal. El reflujo debe ser investigado con estómago repleto de bario y pruebas de esfuerzo, siempre en decúbito horizontal o posición de Trendelenburg

**ENDOSCOPICO.** Sobre todo para las complicaciones y su diagnóstico diferencial. Se complementa con la biopsia, que también sirve para diagnosticar la mucosa gástrica heterotópica (Barret)

**MANOMETRICO.** Por lo general muestra esfínter incompetente

Determinación del pH y perfusión ácida: ambas pruebas son útiles para el diagnóstico de las esofagitis por reflujo

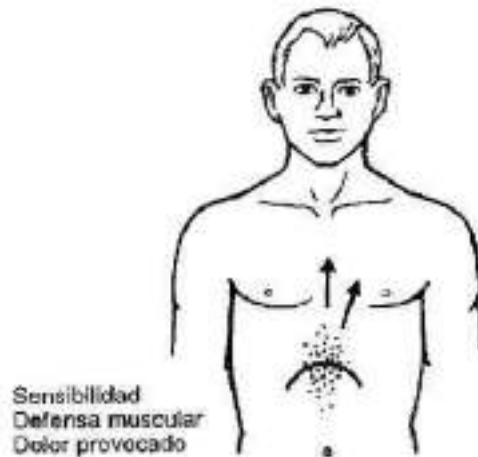


# ULCERA GASTRODUODENAL

Afección muy frecuente, caracterizada por una pérdida de sustancia de diámetro y profundidad variables, que asienta sobre la mucosa gastroduodenal, pudiendo penetrar todas las capas de la pared visceral llegando hasta la serosa, perforando vísceras vecinas o abriéndose en peritoneo

**Etiología:** No se conoce la causa exacta, pero se atribuye a la interacción de factores predisponentes (somáticos: endocrinos, grupo sanguíneo, hábito constitucional, etc., y psíquicos: personalidad ulcerosa) y desencadenantes (exógenos: drogas ulcerogénicas, aspirina, corticoides, etc., y endógenos: emocionales, estrés, etc.)

## SIGNOS



## DOLOR:

El ritmo a tres y cuatro tiempos no tiene mayor valor para diferenciar la úlcera gástrica de la duodenal. Lo importante es recordar que, aunque su intensidad es variable, rara vez falta; puede ser nocturno y despertar al paciente obligándolo a ingerir alimentos o alcalinos

## DIAGNOSTICO:

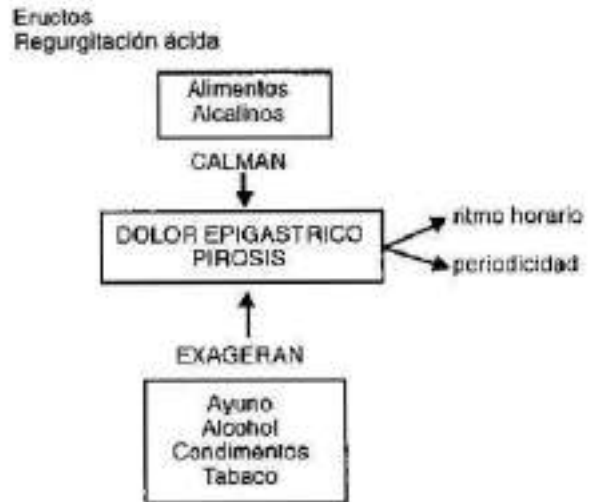
**RADIOLOGIA.** Consiste en la visualización del nicho ulceroso característico. Existen signos secundarios: escotadura oponente, convergencia de pliegues, rodete inflamatorio, edema, deformación y retracción por fibrosis. Es importante el uso de las técnicas mucosográficas y de doble contraste para el diagnóstico diferencial con las úlceras neoplásicas a nivel gástrico

**ENDOSCOPIA.** En la úlcera gástrica con sospecha clínica o radiológica de malignidad asegura el diagnóstico, complementándose con la biopsia múltiple. También es útil en ciertas localizaciones donde puede pasar inadvertida a la radiología. En la úlcera duodenal no tiene otras indicaciones que las de la complicación hemorrágica

**Patogenia:** Es el resultado de una alteración del balance agresión/defensa que existe a nivel de la mucosa, estando representada la primera por la acción acidopéptica y sus mecanismos de regulación (gastrina, vago), y la segunda por la barrera mucosa, capacidad de regeneración epitelial, trofismo e irrigación

**Frecuencia:** Hasta el 10 % del total de enfermos de un hospital general y es seis veces más frecuente en el hombre. La edad media de comienzo es antes de los 50 años. **Localización:** duodeno: 75 %, estómago: 20 %, pilórica: 1,5 %, doble: 3,5 %

## SINTOMAS



**LABORATORIO.** La determinación del débito horario de ácido clorhídrico en condiciones basales y luego de la estimulación máxima con histamina no tiene mayor valor para el diagnóstico de la afección ni tampoco para el diferencial entre gástrica y duodenal; sin embargo los resultados de grandes estadísticas dan valores de orientación

	Basal promedio	Histamina máxima promedio
Normales	hombres 2,5	22,4
	mujeres 1,3	14,6
Úlcera duodenal	hombres 8,0	37,5
	mujeres 3,2	24,6
Úlcera gástrica	hombres 2,1	14,6
	mujeres 1,2	12,7

Valores expresados en mEq/h

## COMPLICACIONES:

**HEMORRAGIA.** Desde la pequeña hemorragia, sólo detectable por la investigación de sangre oculta en materias fecales, hasta la hemorragia masiva, se encuentran todas las gradaciones. Es siempre una complicación dramática cuando por su intensidad pone en peligro la vida del paciente

**PERFORACION.** Ya sea en cavidad libre o en una víscera vecina (penetración), es una complicación quirúrgica. Las primeras son mucho más graves que las segundas y se acompañan de una importante peritonitis química (HCL)

**OBSTRUCCION:** Generalmente a nivel pilórico o duodenal, constituyen el síndrome característico (ver Síndrome pilórico)

# CANCER DE ESTOMAGO

Paciente con anorexia, pérdida de peso, vómitos, anemia, decaimiento y dolor epigástrico de ritmo inusual.

Por lo general corresponde a un cáncer gástrico avanzado, muchas veces con metástasis, el que la cirugía no puede ofrecer solución curativa.

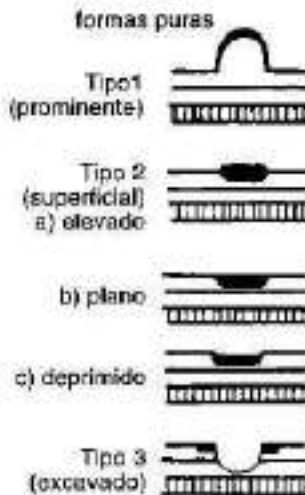
Hay que cambiar este esquema por: 1) Una clínica de sospecha por síntomas mínimos. 2) Endoscopia sistemática con documentación accesoria. 3) Radiología moderna. En conjunto permiten hacer muchas veces.

## DIAGNOSTICO DE CANCER GASTRICO TEMPRANO

### 1) CLASIFICACION

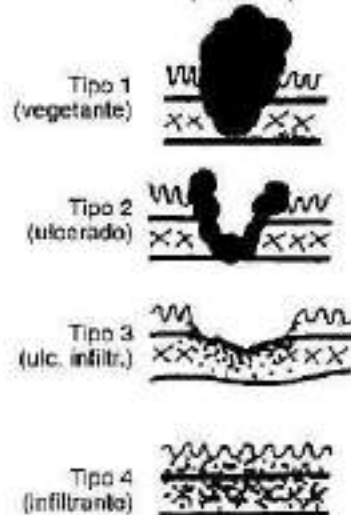
#### LESIONES QUE NO INVADEN LA MUSCULAR

Cáncer gástrico temprano  
(Soc. Japonesa de Endoscopia y Gastroent.)



#### INVADEN LA MUSCULAR

Cáncer gástrico avanzado  
(Borrmann)



CLASIFICACION HISTOLOGICA: 1º Adenocarcinoma (diferenciado, indiferenciado, mucosecretante). 2º Sarcoma. 3º Linfomas malignos

### 2) LESIONES PRECANCEROSAS O CONCOMITANTES

Úlcera péptica, pólipos, gastritis atrófica. Úlcera péptica y cáncer. Tema muy discutido. Actualmente hay tendencia a considerarlos dos procesos independientes. El problema reside en la exactitud del diagnóstico. El cáncer aun en estadios iniciales puede ulcerarse simulando una úlcera benigna, y esta ulceración puede curar y epitelizarse varias veces. Sólo la endoscopia, biopsia múltiple, citología, radiología simple y con doble contraste, posibilitan la exactitud del diagnóstico.

### 5) DIAGNOSTICO

Citología por lavado y oспilado

Biopsias endoscópicas. Tomas múltiples, bordes y zona peritumoral.

Secreción gástrica. Poco útil. La hipoclorhidria también se presenta en la gastritis atrófica y en la vejez. No es signo precoz.



Radiología. Técnica mucosográfica con doble contraste. Modificaciones de los pliegues.

Endoscopia. Fibrogastroscopia. Gastrocámara. Fotografía y cinematografía.

### 6) TRATAMIENTO QUIRURGICO

Sobrevida a los cinco años. Cáncer precoz: 90 %  
Cáncer avanzado: Tipo 1: 44,8 % Tipo 2: 45,5 %  
Tipo 3: 20,7 % Tipo 4: 6,3 %  
(McNair)

### 3) FRECUENCIA

Hombres-mujeres, relación 2:1. Edad media, 55 años

### 4) SINTOMAS

No hay síntomas precoces definidos. Sospechar frente a la aparición de molestias digestivas altas, en sujetos sin síntomas previos; más tardíamente aparecen anorexia, pérdida de peso, pesadez posprandial, ardor o dolor epigástrico, náuseas, astenia, anemia, sangre oculta. Ante la menor sospecha utilizar en forma exhaustiva y repetida todos los métodos diagnósticos.

### 7) METASTASIS

Por contigüidad, vía linfática y hemática. Organos de vecindad, epipión menor, hígado, páncreas, ganglios regionales y periaórticos; peritoneo, pulmón. Ganglios supraclaviculares (Troisier). Menos frecuentes: huesos, riñón, cerebro.

# CARCINOMA GASTRICO

El más común de los tumores del estómago

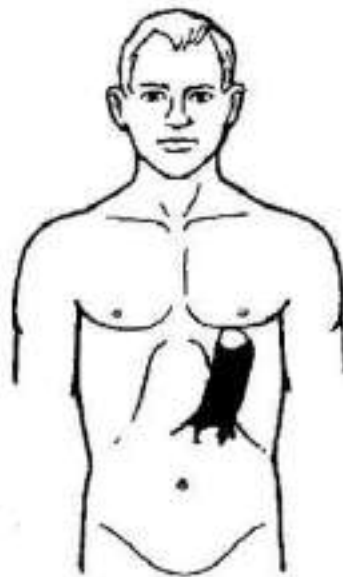
## UNICO TRATAMIENTO: GASTRECTOMIA

Sólo son operables los diagnosticados precozmente

El cáncer de estómago pocas veces es doloroso

En todo anoréxico, enflaquecido o pálido, después de los 40 años, pensar en el cáncer de estómago

Anemia (hipocrómica)  
Anorexia  
Adolgazamiento  
Sensación de plenitud gástrica  
Dispepsia hiposténica  
La localización en el píloro origina el síndrome pilórico  
Sangre oculta en materias fecales: 95 % de los casos



Semblante pálido pajizo (sólo en los casos avanzados)

Hematemesis (suele ser un signo tardío)

Ganglio supraclavicular (caso inoperable si es metastásico)

Tumor palpable (casos avanzados) { movible con la respiración y fijeza espiratoria

Ascitis (casos inoperables)

La melena suele ser un signo tardío

### JUGO GASTRICO

Anaclorhidria (80 % de los casos). Ácidos de fermentación. Colgajo de células neoplásicas en líquido de lavado gástrico (50 % de los casos)

Con sólo un signo sospechoso, haga hacer una gastroscopia por un experto

Los tumores pequeños sólo pueden ser reconocidos por este método, pero una gastroscopia negativa no excluye la existencia de un tumor

El diagnóstico diferencial se hace con: úlcera, gastritis crónica, dispepsias hiposténicas graves, colecistopatías y anemia perniciosa

### RADIOLOGICAMENTE



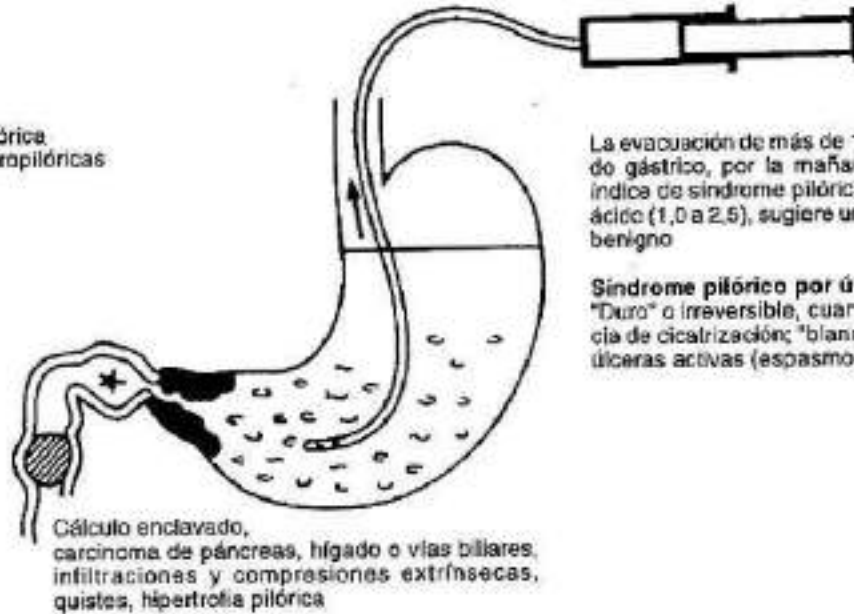
Falta de relleno (imagen de laguna) y rigidez de la pared (falta de peristalsis en la zona infiltrada). Las radiografías deben hacerse en varias posiciones (de pie, decúbito dorsal y laterales)

Las metástasis más comunes son en el hígado, luego en el fondo de saco de Douglas (tacto rectal) y pulmón

# SINDROME PILORICO

## ETIOLOGIA

- 15 % úlcera antropilórica
- 3 % neoplasias antropilóricas
- 50 % úlcera bulbar
- 32 % otras causas



Cálculo enclavado, carcinoma de páncreas, hígado o vías biliares, infiltraciones y compresiones extrínsecas, quistes, hipertrofia pilórica

La evacuación de más de 150 ml del contenido gástrico, por la mañana en ayunas, es indicio de síndrome pilórico. Si el pH es muy ácido (1,0 a 2,5), sugiere un proceso ulcerooso benigno

**Síndrome pilórico por úlcera**  
"Duro" o irreversible, cuando es consecuencia de cicatrización; "blando" o reversible en úlceras activas (espasmo, edema)

## RADIOLOGIA

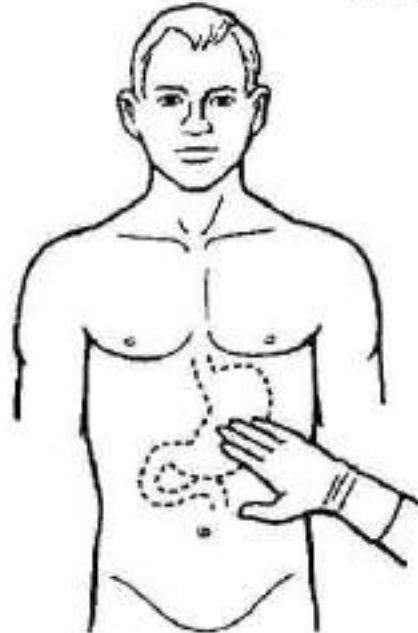


Estómago en "palangana", con agotamiento total (no hay peristaltismo) y atonía completa

## CUADRO CLINICO

**Inicial:** dolor y vómito tardío, con pocos signos de retención

**Definido:** vómitos muy abundantes, con restos de comidas anteriores. Puede contener hemoglobina. Su pH varía de acuerdo con la etiología



Ondas peristálticas visibles (Kussmaul)  
Tensión epigástrica (palpable)  
Clapoteo en ayunas (palpable y audible)

## LABORATORIO

Hipocloremia  
Hipopotasemia  
Hipernatremia relativa (alcalosis metabólica)

Deshidratación  
Hemoconcentración (todos estos déficit se corrigen por lo general precozmente, y es difícil que el paciente pase a estadios más avanzados, con compromiso grave del medio interno)

## TRATAMIENTO MEDICO:

Corresponde a las formas reversibles, una vez que se ha efectuado el diagnóstico. Alimentación parenteral. Evacuación gástrica matinal y alimentación fraccionada, si es incompleta. Si es completo: sonda gástrica permanente y lavados con soluciones alcalinas. Tratamiento simultáneo de la enfermedad causal y del medio interno. Sea por el fracaso de los medios conservadores o porque éstos se utilizaron para poner al paciente en mejores condiciones generales, se acudirá al

## TRATAMIENTO QUIRURGICO:

Consiste en la investigación, hallazgo y corrección de la causa, si ésta es benigna o reparable, o en operaciones de drenaje cuando es maligna o no corregible momentáneamente

# ETIOLOGIA DEL ILEO

## Ileo mecánico

### Simple

Por **estenosis** (neoplásicas, inflamatorias, etc.), **obstrucciones** (cuerpos extraños, parásitos, cálculos biliares, etc.) o **compresiones** (tumores de órganos vecinos)

### Estrangulante

Por **invaginación** (es la causa más frecuente en los niños, siendo la variedad ileocecal la más común), **vólvulo** (se da frecuentemente en los ancianos, más común el sigmoide) o **incarceraciones herniarias** internas o externas (comúnmente en la edad media de la vida)

## Ileo paralítico

Por inhibición de la musculatura de la pared intestinal. Se presenta en: peritonitis, pancreatitis, cólicos hepáticos y renales, traumatismos craneoencefálicos y vertebromedulares, infarto de miocardio, sepsis e infecciones graves, causas ginecológicas, uremia, coma diabético, etc.

## Ileo vascular

Por trombosis o embolia de las mesentéricas o sus ramas (más común, en la mesentérica superior)

## Fisiopatología

Dilatación del intestino situado por encima. Esto lleva a perturbaciones mecánicas (función diafragmática alterada lleva a una disminución del retorno venoso), metabólicas (pared intestinal edematizada y congestiva que no absorbe líquidos —ni gases— lleva a una deshidratación; asimismo hay una proliferación bacteriana que atraviesa el intestino, con la consiguiente eventualidad de peritonitis). Los vómitos llevan a una pérdida electrolítica con agravación del cuadro

En el ileo mecánico estrangulante no sólo se interrumpe la continuidad del tránsito intestinal sino también la circulación mesentérica. Así, aunque inicialmente hay dolor cólico, hiperperistaltismo y ruidos hidroaélicos auscultables, luego desaparecen dando lugar a la presencia de dolor continuo, signos de irritación peritoneal, temperatura, colapso y leucocitosis

# ILEO

Es la oclusión o parálisis intestinal total, cuya característica más notoria es la detención absoluta del tránsito intestinal

Cinco síntomas y signos fundamentales

Dolor  
Vómitos  
Constipación  
Distensión abdominal  
Borborigmos

## Dolor

Síntoma inicial. De tipo cólico en el íleo mecánico, se hace más difuso a medida que se establece la distensión. En el paralítico es más bien continuo que cólico, y más ligero o moderado. En el vascular es continuo, intenso, de instalación brusca o gradual, o bien intermitente con exacerbaciones cólicas

## Vómitos

Más precoces y graves cuanto más alta es la obstrucción. Primero contenido gástrico, luego biliares, porráceos, fecaloideos (contenido intestinal con proteínas putrefactas). En la obstrucción del colon los vómitos pueden reducirse al vaciamiento reflejo inicial del estómago

## Constipación

No es un signo precoz. Después de la obstrucción pueden ocurrir una o dos defecaciones del contenido intestinal distal. Después se pronuncia y termina la expulsión de gases. Materias fecales sanguinolentas: íleo vascular

## Distensión abdominal

Tampoco es signo precoz. Inicialmente sirve para localizar el sitio de la obstrucción por la distensión del intestino proximal. Posteriormente la distensión puede generalizarse

## Borborigmos

Signo precoz. Ruidos hidroaéreos. Con estetoscopio pueden servir para localizar el sitio de la obstrucción. Ruidos hidroaéreos de tonalidad elevada y timbre brillante en el íleo mecánico; disminuidos o ausentes en el íleo paralítico. Peristaltismo audible en las primeras fases, que desaparece luego en el vascular

## Signos accesorios

Movimientos peristálticos visibles en el íleo mecánico, ausentes en el paralítico. La rigidez y el dolorimiento de la pared abdominal son signos de irritación peritoneal, no de obstrucción; presentes en el íleo vascular y en la peritonitis, constituyendo ésta una de las causas de íleo de naturaleza paralítica

## Examen radiológico

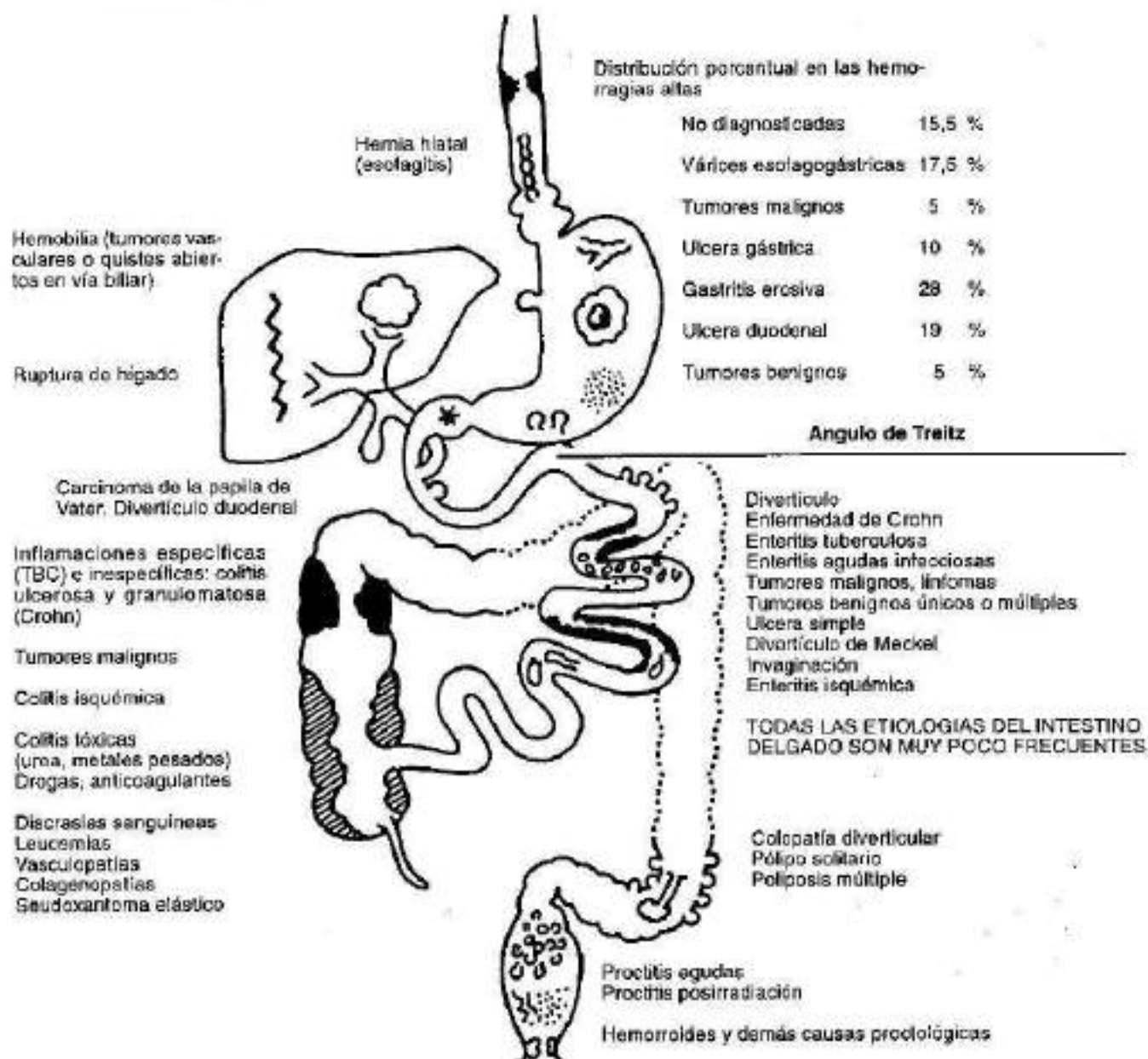
Radiografía directa de abdomen en decúbito dorsal. Gas en doblado, obstrucción del mismo. Gas en el colon, obstrucción del grueso. Radiografía en posición vertical muestra niveles líquidos. Presencia de exudado intersticial: signo del revoque. Cuando se sospecha obstrucción intestinal, no utilizar sustancias de contraste por boca. En las obstrucciones del colon la enema de bario es muy útil

## Conclusiones generales

En todo íleo encontramos dolor (varía según el tipo), vómitos, constipación y distensión; borborigmos audibles en el mecánico y en las primeras fases del vascular, ausentes en el paralítico. Diarrea sanguinolenta con postración y shock en el vascular. Recordar lo expuesto con respecto a la hiperestesia y la rigidez

# HEMORRAGIAS DIGESTIVAS

Para su análisis se las divide en altas y bajas, según estén localizadas por encima o por debajo del ángulo de Treitz. Las primeras se manifiestan por hematemesis o melena. Las originadas por debajo del ángulo de Treitz tienen su exteriorización exclusivamente coprológica. Las del intestino delgado varían desde la melena a la enterorragia de sangre roja, conforme a la cantidad y la velocidad del tránsito. Las del intestino grueso casi siempre provocan enterorragia, tanto más roja cuanto más próxima al ano esté la lesión.



## DIAGNOSTICO:

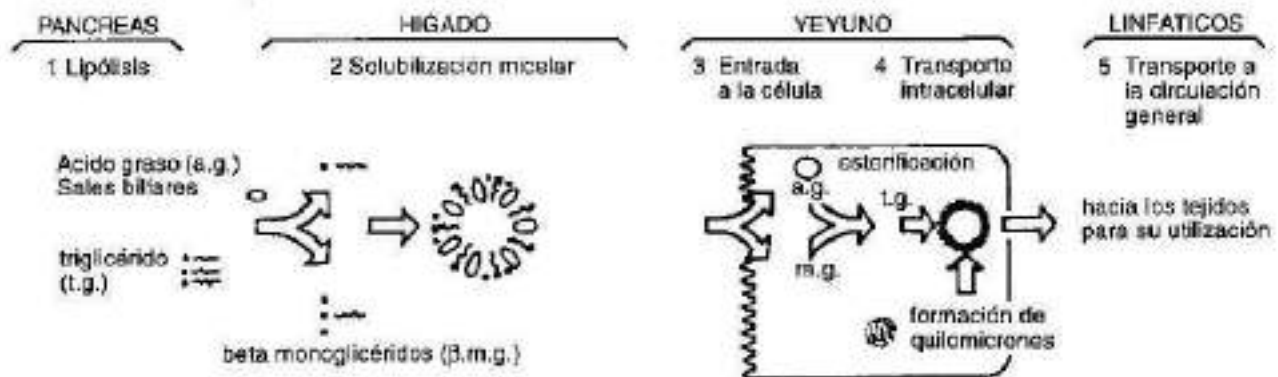
- 1) **Topográfico.** Asiento de la lesión. Radiología y endoscopia intra o poshemorrágica. Arteriografía selectiva
- 2) **Etiológico.** Interrogatorio y examen clínico minucioso; antecedentes de padecimientos ulcerosos, alcoholismo, drogas ulcerogénicas, estudios de coagulación. Se complementa con la metodología del diagnóstico topográfico
- 3) **De magnitud.** Masiva: obedece a uno o más de los siguientes criterios: a) pérdida ostensible y brusca de 1000 ml o más de sangre; b) signos obvios de shock; c) hematócrito menor a 30 %; d) necesidad de más de 1000 ml de sangre transfundida para compensar hemodinámicamente al paciente. Moderada: corresponde a pérdidas de alrededor de 500 a 750 ml. Leve: cantidades inferiores a 500 ml. No debe olvidarse que la cantidad de sangre es un solo factor, y que la repercusión de su pérdida está además supeditada al estado previo del paciente

En ciertas circunstancias es necesario recurrir a la laparotomía para su diagnóstico

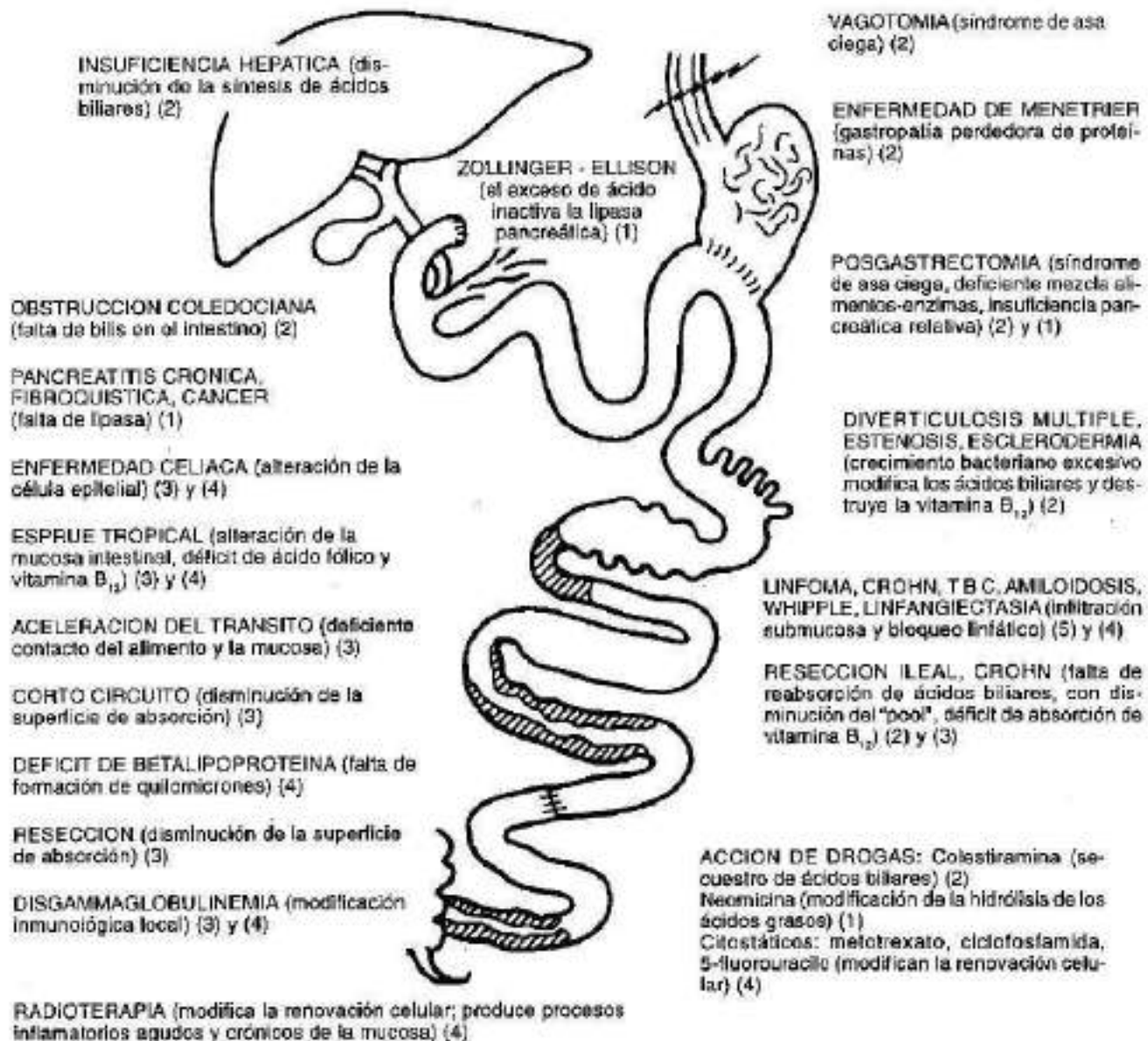
# ESTEATORREA

La esteatorrea es consecuencia de la alteración del mecanismo normal de digestión y absorción de las grasas, y constituye el primer jalón en el diagnóstico de muchos cuadros de malabsorción

Las etapas de la absorción de las grasas comprenden:



Muy diversas enfermedades de distinta etiología son capaces de alterar los mecanismos normales de digestión y absorción de las grasas. A los efectos de la mejor comprensión, las entidades patológicas irán acompañadas de un número que expresa, tal como se hace en el esquema superior, la etapa metabólica alterada

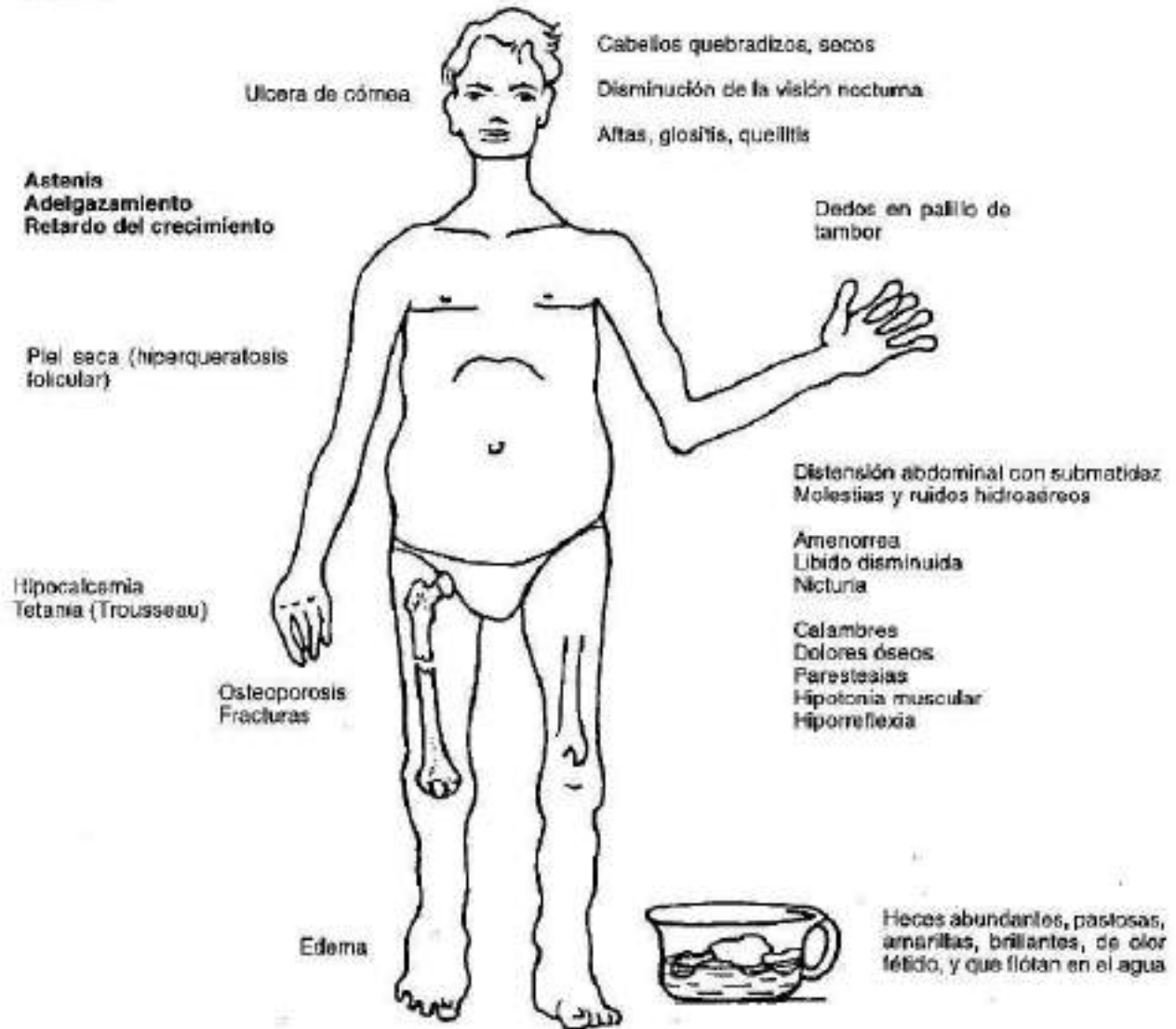




# SINDROME DE MALABSORCION

Comprende enfermedades de distinta etiología que tienen, como condición común, manifestaciones clínicas y de laboratorio de insuficiencia funcional del intestino delgado.

## CLINICA



## LABORATORIO

Anemia  
Proteínas ↓  
Albumina ↓  
Calcio ↓  
Potasio ↓  
Colesterol ↓

ESTEATORREA > 5g/24 horas

XILOSIA < 5 g en orina de 5 horas

Curva de glucosa: Plana  
Vit. B<sub>12</sub>, Co<sup>57</sup> < 8 % de dosis/adm  
Albumina Cr<sup>51</sup> > 1 % de dosis/adm

## RADIOLOGIA

Modelo esprue (sprue pattern)  
Dilatación  
Segmentación  
Floculación  
Moldeado (moulage)

## BIOPSIA INTESTINAL

Contribuye al diagnóstico en: enf. de Whipple, enf. celiaca, esprue tropical, linfomas, linfangiectasia, amiloidosis, déficit de beta-lipoproteína

# APENDICITIS AGUDA

## 1) ETIOLOGIA

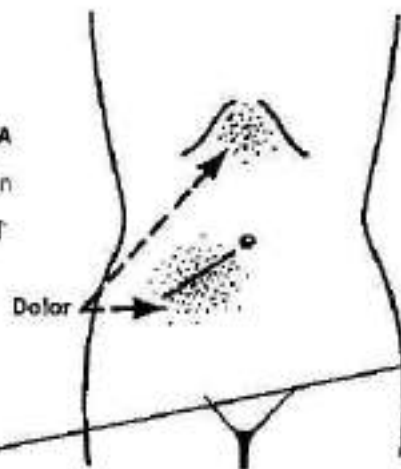
Obstrucción  
Participación linfática (niños)  
Enfermedades infecciosas

## 3) SINTOMAS GENERALES

Anorexia  
Náuseas  
Vómitos

## 2) PATOGENIA

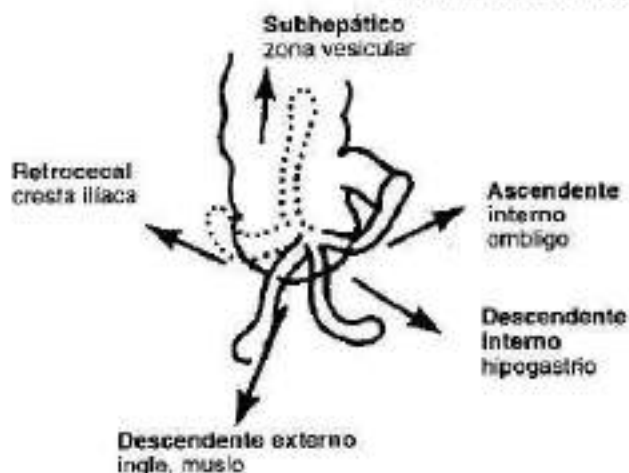
Subobstrucción  
Obstrucción  
Peristaltismo ↑  
Dilatación  
Obstrucción vascular  
Trombosis  
Infarto  
Ulceración  
Necrosis  
Perforación  
Peritonitis



**Cuadro inicial local**  
Epigastralgia, dolor en punto de Mac Burney  
Hiperestesia cutánea

Blumberg, Rovsing  
Defensa muscular  
Contractura  
Dolor difuso a la descompresión brusca  
Leucocitosis  
Fiebre  
Taquicardia

## 4) POSICION DEL APENDICE Y VARIACIONES DE LA LOCALIZACION Y PROPAGACION DEL DOLOR



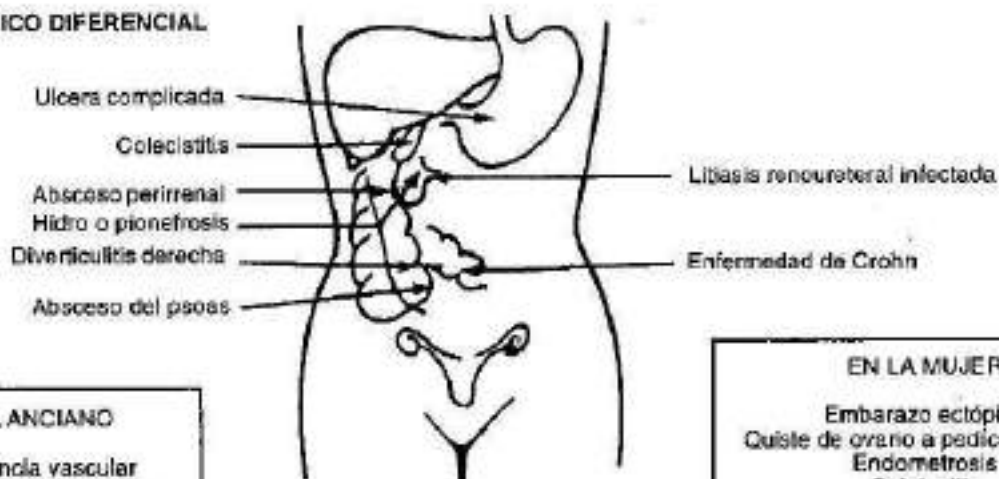
## 5) ORDENAMIENTO DE LOS SINTOMAS Y SIGNOS

- A) Dolor. Puede comenzar en epigastrio y luego localizarse en FID
- B) Náuseas, vómitos, anorexia
- C) Dolor a la palpación superficial y profunda. Dolor cecal
- D) Hiperestesia cutánea
- E) Fiebre
- F) Leucocitosis (neutrofilia tigrada)

*Si hay participación peritoneal, se agregan:*

- G) Dolor a la descompresión brusca. Localizado: Blumberg. Generalizado: Guéneau de Mussy
- H) Defensa y contractura de la pared abdominal

## 6) DIAGNOSTICO DIFERENCIAL



### EN EL ANCIANO

Insuficiencia vascular  
Enterocolitis isquémica

### EN LA MUJER

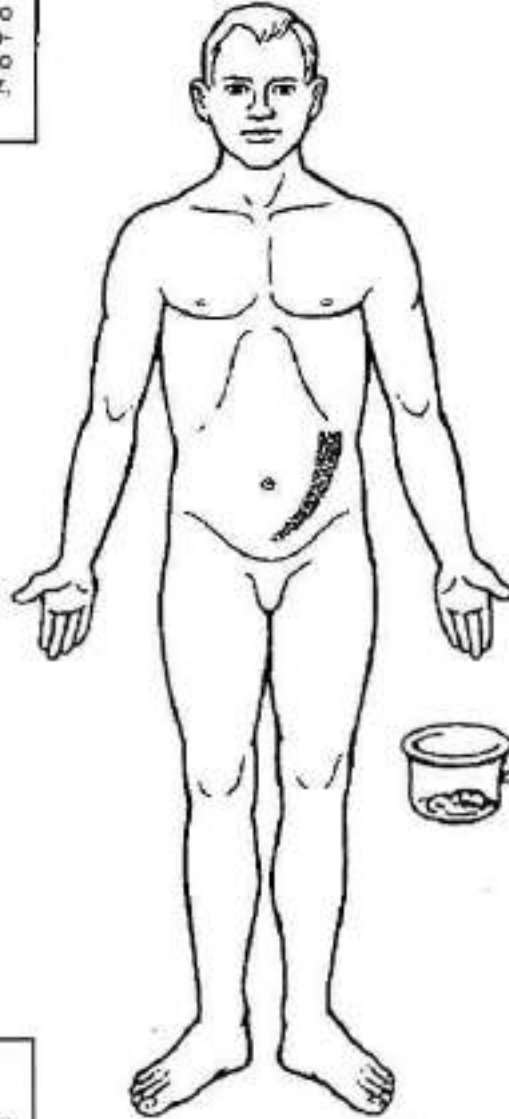
Embarazo ectópico  
Quiste de ovario a pedículo torcido  
Endometriosis  
Salpingitis

# COLITIS ULCEROSA

Inflamación crónica del colon, de etiología desconocida, que evoluciona por accesos sucesivos. Afecta a ambos sexos por igual, de los 20 a los 40 años. El psiquismo puede desempeñar un papel importante en la génesis de la afección.

## RADIOLOGIA

Colon por enema, demostrando márgenes irregulares, pseudopoliposis, disminución del tamaño colónico, estrechamiento de la luz, pérdida de haustrós.



Fiebre  
Pérdida de peso  
Anorexia

Dolor cólico en el abdomen inferior, tenesmo rectal

Diarrea sanguinolenta, mucopurulenta

## SIGMOIDOSCOPIA

Mucosa edematosa, hiperémica y friable, aspecto granuloso; casos graves, ulceración y cambios polipoides. En casos dudosos la biopsia es diagnóstica.

## LABORATORIO

Anemia hipocrómica microcítica  
Leucocitosis  
Eritrosedimentación acelerada  
Hipoalbuminemia (puede faltar)  
Desequilibrios hidroelectrolíticos (casos fulminantes)

## DIAGNOSTICO DIFERENCIAL

Disenteria bacilar y amebiana (presencia de gérmenes en heces). Linfogranuloma venéreo (fijación de complemento, reacción de Frei). Colitis de Crohn, diverticulitis, neoplasias (caracteres clínicos, radiología y sigmoidoscopia)

## EVOLUCION

Por accesos sucesivos de algunas semanas a meses de duración. La remisión dura semanas, meses o años. Los sucesos son cada vez más prolongados y seguidos, hasta hacerse permanentes.

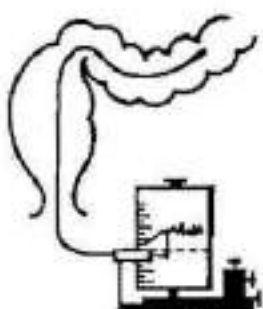
## COMPLICACIONES

Absceso rectal, fistula anal y rectorvaginal, estenosis fibrosa colónica o rectal, perforación, dilatación tóxica colónica, hemorragia masiva. Carcinoma  
Eritema nodular, periarteritis, espondilitis anquilosante, lesiones oculares, hígado graso, pericolangitis, etcétera

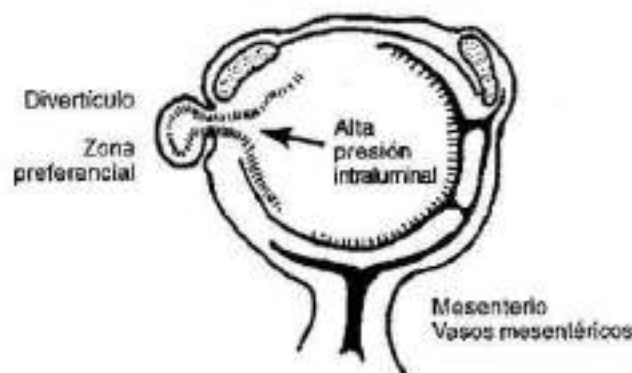
**Tratamiento.** Dieta rica en hidratos de carbono, corticosteroides, salazopirina, enemas. Eventualmente quirúrgico (colectomía)

# COLOPATIA DIVERTICULAR

Anormalidad muy frecuente, el divertículo colónico se define como la protrusión de la mucosa intestinal a través de zonas de menor resistencia parietal. Supone pues dos factores patogénicos: 1) aumento de la presión intraluminal; 2) zonas de facilitación (orificios vasculares)



El aumento de la tensión intraluminal a nivel del sigmoide, zona de mayor incidencia diverticular, se debe a una hipertrofia de las fibras musculares (anomalía muscular)

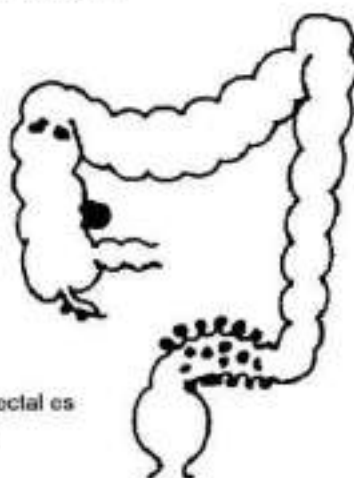


## FORMA DERECHA PURA

5 %

Se las confunde, en las complicaciones inflamatorias, con la apendicitis aguda. Diagnóstico con el que se las opera en más del 90 % de los casos

La localización rectal es EXCEPCIONAL



## FORMA GENERALIZADA O DIFUSA

Abundantes divertículos a lo largo de todo el colon. Cuellos grandes, rara vez se inflaman, pero sangran con frecuencia. Se la denomina también FORMA HIPOTONICA

15 %

## FORMA SIGMOIDEA O HIPERTONICA

80%

Generalmente se acompaña de hipertrofia de la musculatura propia, responsable de la alta tensión intraluminal

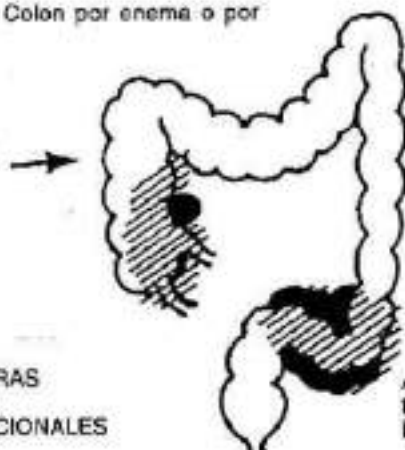
**SINTOMATOLOGIA:** LA COLOPATIA DIVERTICULAR NO COMPLICADA ES PRACTICAMENTE ASINTOMATICA. Suelen describirse síntomas monores, dolores, cólicos, estreñimiento, diarreas triviales, que se pueden adscribir sin dificultad a la hipertonia sigmoidea que generalmente precede en años a la instalación de las complicaciones

**DIAGNOSTICO RADIOLOGICO.** Colon por enema o por ingestión en casos especiales

## DIVERTICULITIS DERECHA

Dolor FID y flanco  
Fiebre  
Leucocitosis  
Epigastralgia  
Defensa, contractura  
Vómitos, diarrea  
Se confunde con apendicitis

LAS DIVERTICULITIS EN OTRAS LOCALIZACIONES QUE LAS MENCIONADAS SON EXCEPCIONALES



## COMPLICACIONES

Diverticulitis, edema, infección, empiema. Absceso peridiverticular. Fístula. Peritonitis. Estrechez. Tumor inflamatorio fibroescleroso o supurado. Obstrucción intestinal. Hemorragia

## DIVERTICULITIS IZQUIERDA

Dolor, plastrón, masa palpable. Signos peritoneales. Fiebre. Estreñimiento. Leucocitosis

## "APENDICITIS IZQUIERDA"

A diferencia de su congénere derecha, no precipitarse a la cirugía, pues por lo general retrograda al instituirse el tratamiento médico

## DIAGNOSTICO DIFERENCIAL

Formas derechas con: 1) Apendicitis aguda. 2) Anexitis en la mujer. 3) Colecistitis aguda. 4) Flemón perirrenal. 5) Absceso del psoas. Formas izquierdas: lo mismo, excepto la apendicitis y agregando las neoplasias en las formas crónicas

## TRATAMIENTO

Para prevenir recidivas: dieta sin residuos; derivados del sulfatiazol de acción intestinal local. Episodios agudos: sulfamidas y antibióticos. La cirugía puede ser indispensable en casos sobreagudos, abscesos, fistulas y obstrucción intestinal

# CANCER DEL INTESTINO GRUESO

Tipos histológicos: ADENOCARCINOMA 95 %  
Otros tumores malignos 5 %

## LOCALIZACION

Recto	55 %
Sigmoide	25 %
Colon izquierdo	5 %
Colon transverso	5 %
Colon derecho	10 %

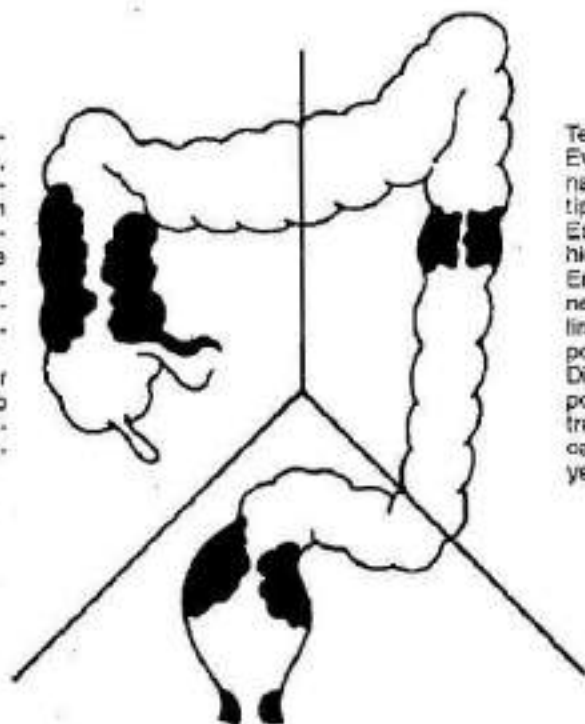
Son tumores de evolución relativamente lenta y dan metástasis tardías. Sin embargo, se los diagnostica en etapas avanzadas. Esto se debe en parte a la sintomatología pobre en los periodos iniciales y en parte a la subestimación médica de estos síntomas

## SINTOMATOLOGIA

Pese a que tienen como síntomas comunes: dolor, hemorragia, estreñimiento, diarrea, mococoncha con gleras, y las manifestaciones de tipo obstructivo y general de acuerdo a su localización, presentan fisionomías diferentes:

### COLON DERECHO

Tendencia a formas vegetantes. Anemia, dolor precoz, masa palpable, fiebre, pérdida de peso. Los síntomas generales son dominantes, en etapa temprana. Síntomas colónicos: diarrea; enterorragia, a veces de sangre oscura. Mococoncha. Estreñimiento poco frecuente. Da metástasis antes que las otras localizaciones. Rara vez obstruye. Diagnóstico radiológico. Colon por enema. Imagen de falta de relleno lacunar con disminución de la luz; estrechez larga, anfractuosa. Endoscopia, en ocasiones útil



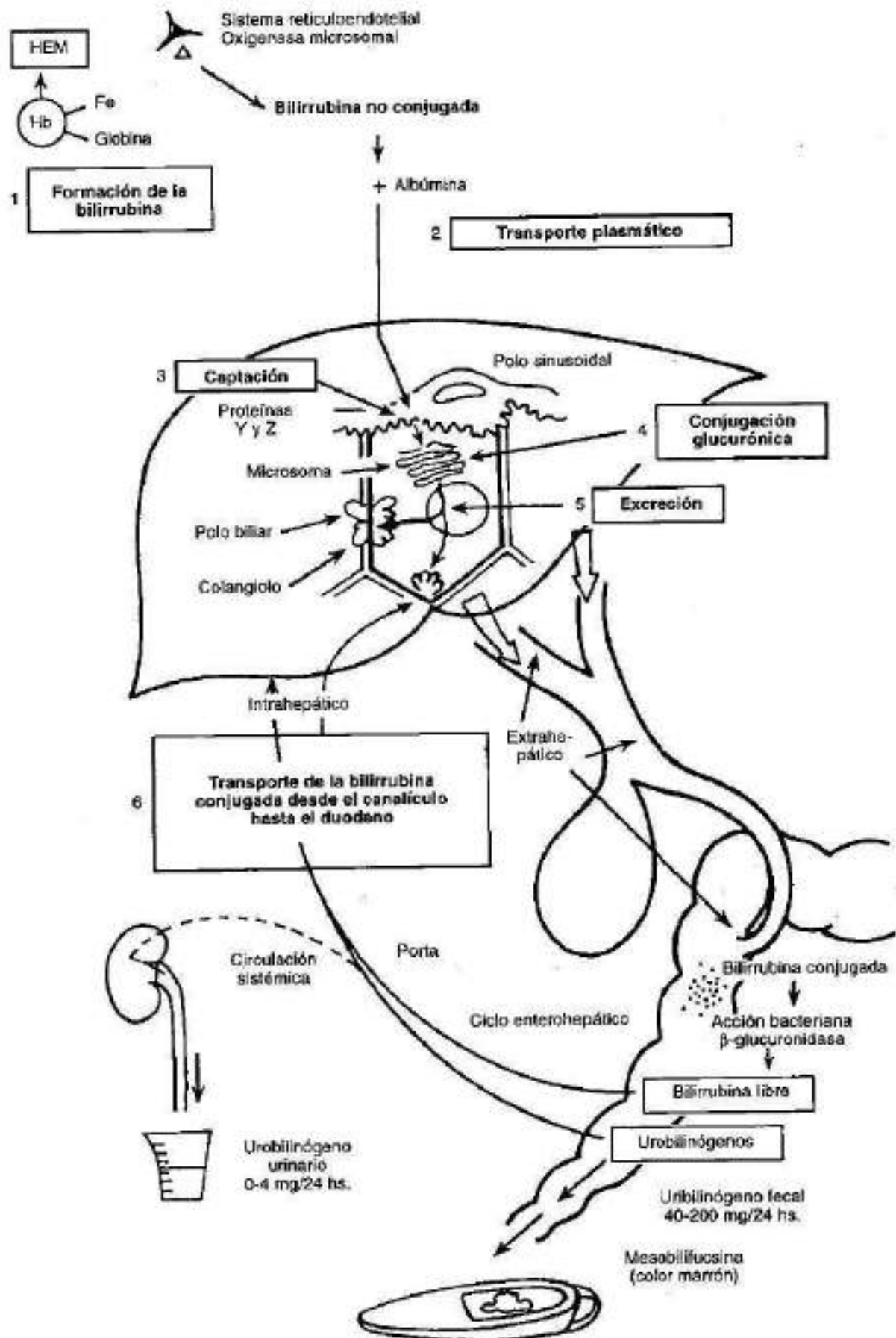
### COLON IZQUIERDO

Tendencia al escirto obstructivo. Evoluciona más lentamente. Dominan los síntomas locales. Dolor de tipo cólico por subobstrucción. Estreñimiento progresivo. Ruidos hidroaéreos. Distensión abdominal. Enterorragia menos frecuente. Generalmente la sangre rodea el cilindro fecal (no se mezcla). Diarrea, pocas veces. Diagnóstico radiológico por colon por enema. Imagen en virola. Estrechez corta, concéntrica, simétrica. Endoscopia y biopsia contribuyen al diagnóstico

### RECTO

Estenosante y proliferativo. Interfiere precozmente el mecanismo evacuatorio, instalándose progresivamente el síndrome rectal. Diarrea, pujo y tenesmo. Otras veces hay diarrea, pero sobre todo mococoncha con sangre mezclada. Si es de localización baja y tendencia estenosante, aparecen heces acintadas, rodeadas de sangre fresca. Olor fétido de las deposiciones (pútrido característico en periodos tardíos). Rara vez obstruye. La proctorragia es moderada (lamentable confusión con hemorroides concomitantes). Diagnóstico: tacto rectal. Útil en alrededor del 50% de los casos. Endoscopia y biopsia hacen el diagnóstico en el 100%.

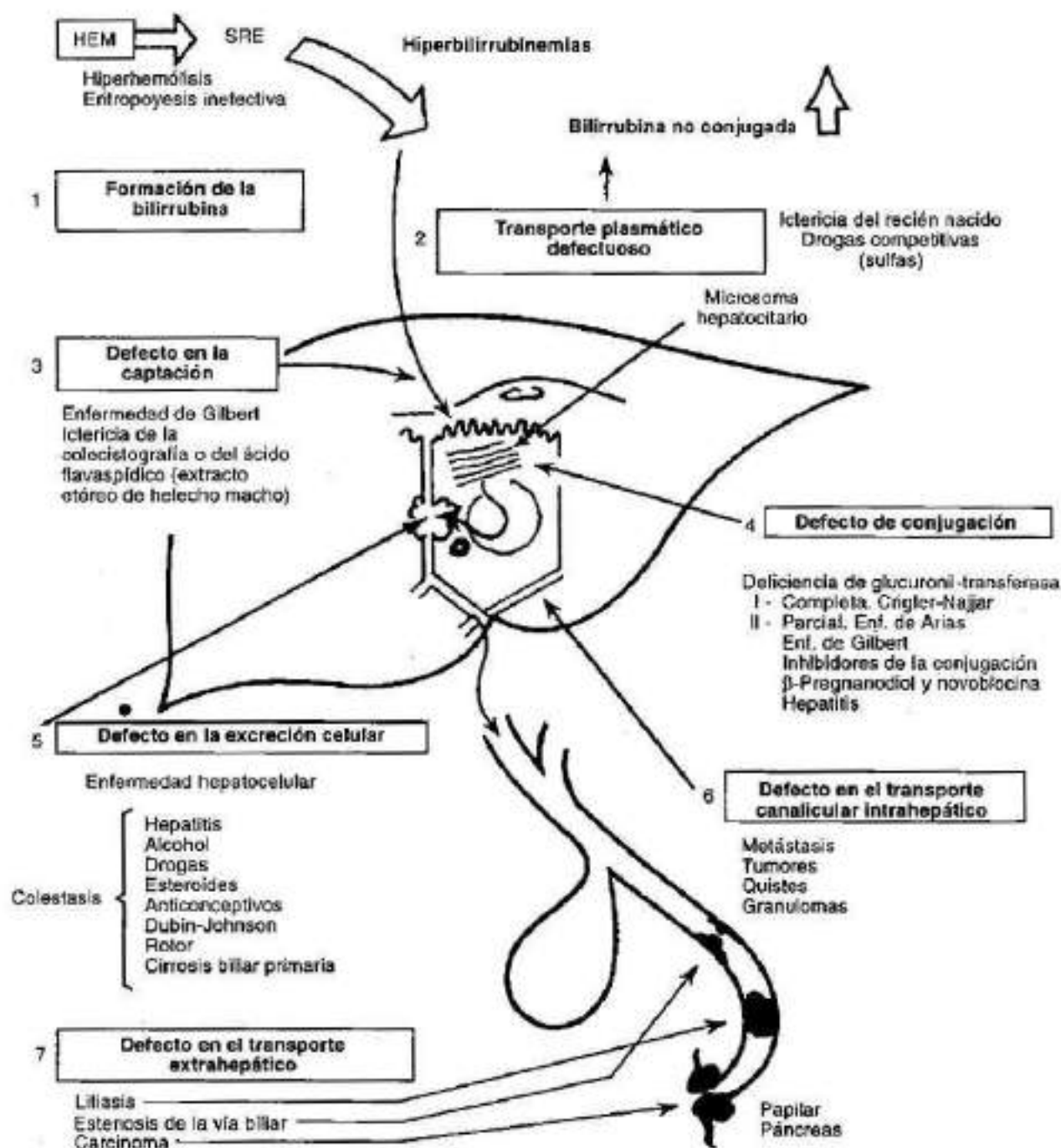
# METABOLISMO DE LA BILIRRUBINA



# ALTERACIONES EN EL METABOLISMO DE LA BILIRRUBINA ICTERICIAS

LA ICTERICIA, o sea, LA COLORACION AMARILLA DE PIEL Y MUCOSAS, PRODUCIDA POR EL AUMENTO PATOLÓGICO DE LA BILIRRUBINA CIRCULANTE, responde siempre a una alteración en alguno de los pasos metabólicos que se inician con la destrucción de la hemoglobina a nivel del SRE, su posterior transformación en bilirrubina libre, su transporte plasmático, captación, conjugación glucurónica y excreción por el hepatocito, y por último su recorrido canalicular intra y extrahepático hasta llegar al duodeno. A continuación se esquematizan las alteraciones a diferentes niveles del proceso, con las enfermedades a que dan lugar en cada caso. Es necesario tener en cuenta que, a pesar de la extensa lista que se consigna, las que más frecuentemente se encuentran

en la práctica clínica son: Etapa (1): anemias hemolíticas; etapas (3), (4) y (5): hepatitis viral, hepatopatías crónicas (cirrosis) y drogas colestáticas. Etapa (6): tumores primitivos y secundarios del hígado. Etapa (7): litiasis y tumores biliopancreáticos. Las demás entidades constituyen un porcentaje muy bajo del total en su conjunto y lógicamente se las tiene en cuenta muy secundariamente para el diagnóstico diferencial de todos los días. Toda hiperbilirrubinemia producida por defectos de los mecanismos premicrosomales (microsoma del hepatocito) es de tipo NO CONJUGADO, mientras que las que ocurren en etapas posteriores son de tipo CONJUGADO.



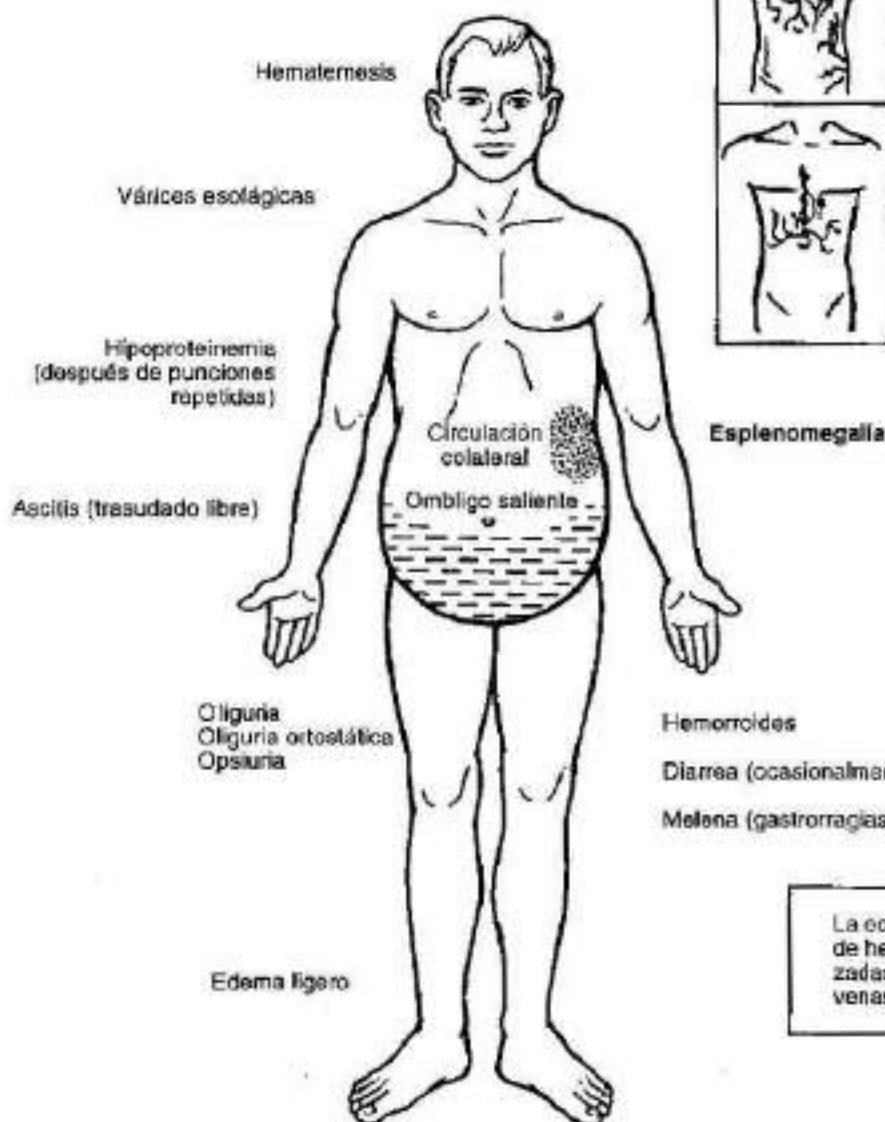
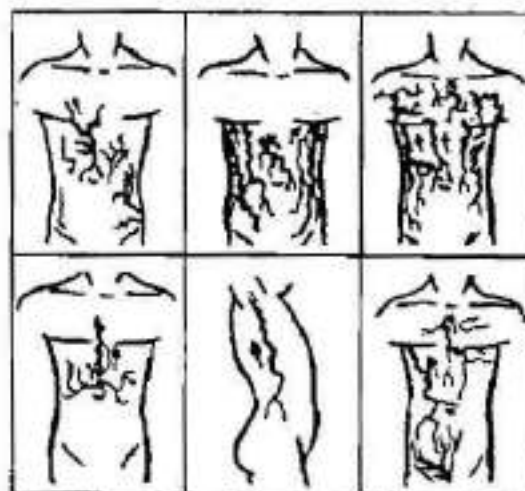
## CARACTERISTICAS CLINICAS DE ALGUN VALOR PARA DIFERENCIAR LA ICTERICIA OBSTRUCTIVA DE LA HEPATOGENA

	ICTERICIA HEPATOGENA (MEDICA)	ICTERICIA OBSTRUCTIVA (QUIRURGICA)	
	Hepatitis infecciosa Hepatitis tóxica	Completa como en el carcinoma de páncreas, vesícula biliar, conductos bilares e hígado (primario)	Incompleta como en la litiasis del colédoco, angio- colitis, etc.
Edad	80 % debajo de los 40 años	80 % sobre los 40 años	80 % sobre los 40 años
Síntoma inicial	Anorexia, náuseas, vómitos o malestar, 60 %	Dolor, 48 %	Indigestión anterior
Ictericia	Desarrollo rápido	Desarrollo gradual, progresivo	Intermitente, recurrente
Dolor en abdomen superior	Presente en el 56 %	Presente en el 65 %	Presente en el 97 %
Sensibilidad en abdomen superior	Presente en el 55 %	Ausente (habitualmente)	Presente en el 26 %
Prurito	Ausente a menudo. Comúnmente ligero	Presente, por lo común, excepto carcinoma primario de hígado	Ausente a menudo
Pérdida de peso	No notable	Varios kilos	Común
Infección prodrómica	Presente en el 25 %	No	No
Epidemiología	Antecedentes de contagio, inyección de suero, agentes tóxicos	No	No
Fiebre	Presente a menudo en período prodrómico	A menudo presente; rara en carcinoma de páncreas	Presente a menudo
Bazo	Palpable a menudo o agrandado	No palpable	No palpable
Diabetes sacarina	Ausente	Con carcinoma de páncreas aparece, 23 %	Ausente
Materias fecales	Inicialmente poco coloreadas de bilis, luego coloreándose	Permanentemente poco coloreadas	Coloración intermitente



# SINDROME DE HIPERTENSION PORTAL

Distintos tipos de circulación colateral de la porta



La esplenoportografía, la esplenomanometría y la punción biopsia hepática ayudan a determinar el sitio de la obstrucción portal

La ecografía estudia la forma y borde hepático, las alteraciones localizadas y el sistema vascular (porta, venas hepáticas, vías biliares)

## CAUSAS Y TIPOS DE HIPERTENSION PORTAL

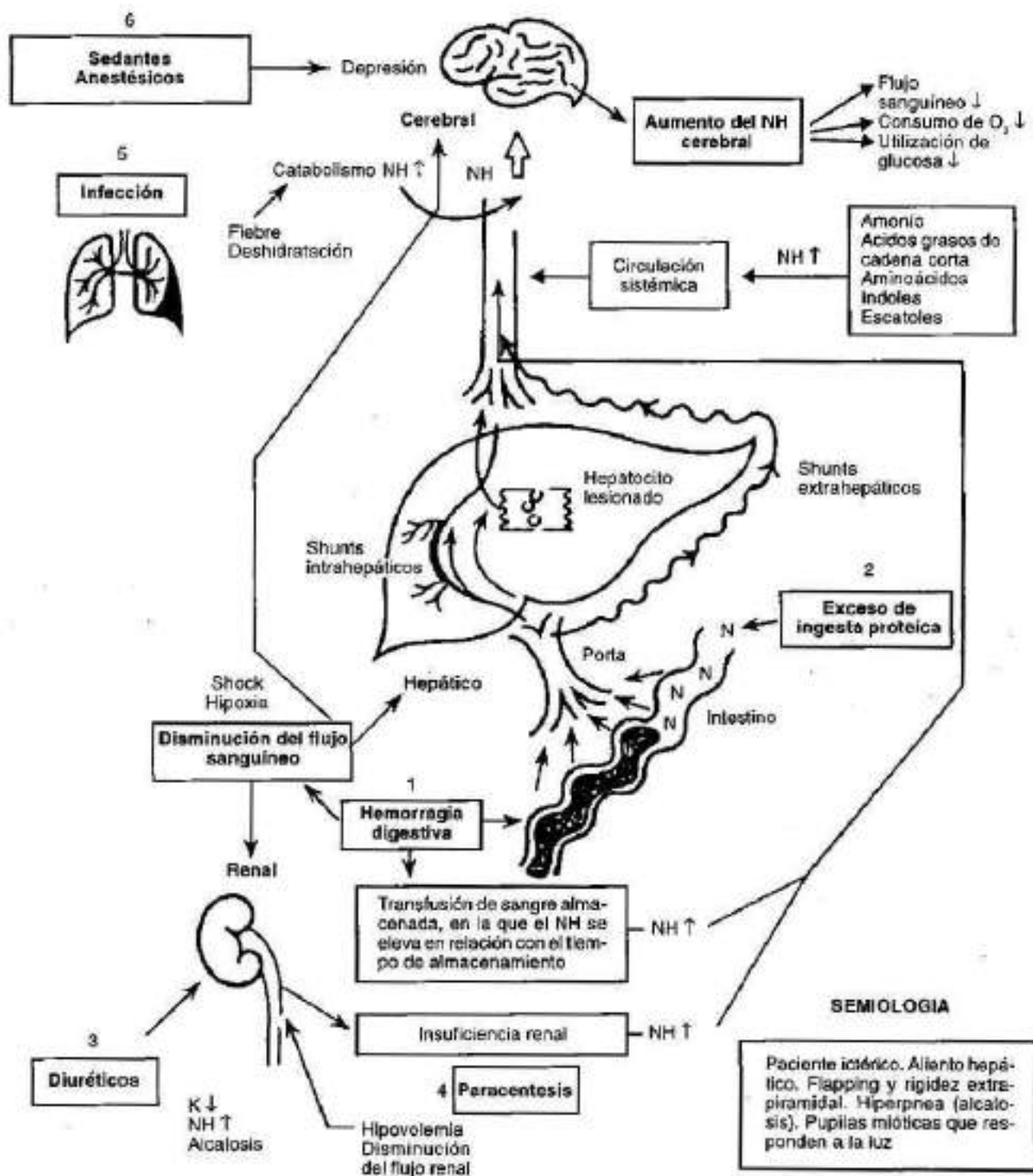
Prehepática	<ul style="list-style-type: none"> <li>{ Trombosis esplénica o portal</li> <li>{ Compresión esplénica o portal</li> <li>{ Cavemoma de la porta</li> </ul>	} Presinusoidal
Intrahepática	<ul style="list-style-type: none"> <li>{ Esquistosomiasis, Hamartomas</li> <li>{ Fibrosis hepática congénita</li> <li>{ Cirrosis, Trombosis intrahepática</li> </ul>	
Posthepática	<ul style="list-style-type: none"> <li>{ Pericarditis constrictiva</li> <li>{ Síndrome de Budd-Chiari</li> <li>{ Insuficiencia cardíaca congestiva</li> </ul>	} Postsinusoidal

## COMA HEPATICO

Corresponde a la última fase de la encefalopatía hepática. Fases: I. Apatía, falta de percepción, euforia, ansiedad, intranquilidad, acortamiento del lapso de atención, manía. II. Letargo, somnolencia, desorientación visuoespacial. III. Somnolencia profunda (se puede despertar al paciente en forma transitoria). IV. Coma (depresión completa de la vigilia de la cual el paciente no puede ser despertado)

El coma hepático es un síndrome neuropsiquiátrico producido por insuficiencia funcional del hígado. Complicación y muchas veces la causa de muerte de cualquier afección hepática aguda o crónica que haya producido una lesión suficiente del parénquima como para determinar su insuficiencia funcional. Sobre la base de un hepatocito previamente dañado, se sintetizarán las causas que independientemente o en forma combinada actúan desencadenando los eslabones de la cadena metabólica y hemodinámica cuyo punto final es el coma. La incapacidad hepática de sintetizar urea a partir de los compuestos amoniacaes y de detoxicar indol y escatol hace que estos compuestos se acumulen en la circulación sistémica, lleguen al cerebro y lo dañen. Sin embargo la intoxicación amoniacaal no es la única causa que produce este coma

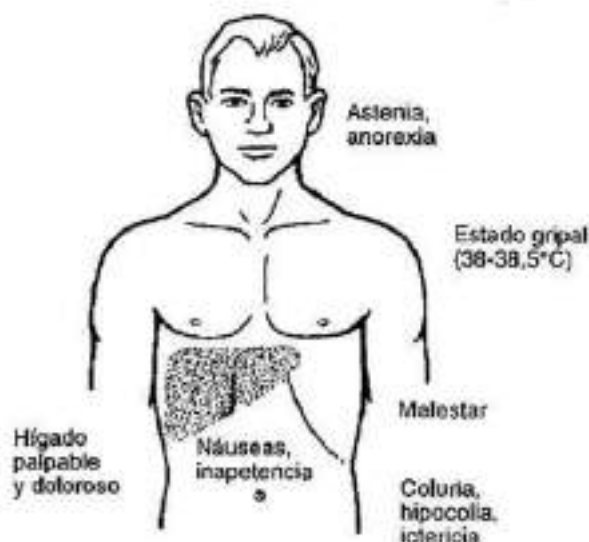
Los factores desencadenantes del coma son: 1) las hemorragias digestivas; 2) la ingesta excesiva de proteínas; 3) los diuréticos; 4) las paracentesis; 5) la infección, y 6) los sedantes y anestésicos



# HEPATITIS VIRAL

Necrosis hepatocítica con reacción inflamatoria portal e intralobulillar. Dos formas: infecciosa o sérica. Hay también hepatitis no A, no B, llamada C. Otros virus capaces de provocar hepatitis son el Epstein-Barr, citomegalovirus y virus de la fiebre amarilla. Dentro de los agentes infecciosos no viróticos que inducen un cuadro similar a la hepatitis se encuentran la sífilis, leptospirosis y fiebre Q

	Virus A	Virus B
	<i>Infecciosa</i>	<i>Sérica</i>
Incubación	2-6 semanas	2-6 meses
Atg asociado	NO	Presente (Ag HB <sub>e</sub> )
Anticuerpos	SI (Anti A)	SI
Actividad transaminasas	30 días	35-200 días
Cronicidad	NO	SI



La A es más común en niños, por ingestión de alimentos o agua contaminada

La B se transmite por agujas, contaminación de instrumentos dentales o de aparatos en pacientes con plan de diálisis

La A se cura en un 95% (a veces, es fulminante)

La B puede transformarse en crónica

## LABORATORIO

Aumento bilirubina D e indirecta (mayor 6-8 días)

Aumento GPT y GOT

Ag HB<sub>e</sub> positivo en hepatitis B

Pacientes con hepatitis A eliminan virus por las heces en el final del período de incubación y 1a. semana de estado. Desaparecen de las heces cuando la elevación de las transaminasas es máxima

Pacientes con hepatitis B eliminan virus toda la vida (orina, saliva, heces, sudor)

## ORDENAMIENTO DE SIGNOS Y SINTOMAS

- 1) **Fase prodrómica:** malestar, astenia, náuseas, fiebre, etc.
- 2) **Fase icterica:** ocurre después de 5 días. Puede aparecer inicialmente. Se intensifican síntomas prodrómicos. Hepatoesplenomegalia. Ictericia
- 3) **Convalecencia:** sensación de bienestar, apetito reaparece, ictericia disminuye (a las 2 semanas). Curación en 4 a 8 semanas.

## OTRAS FORMAS

Anictérica (sólo aumentan transaminasas)

Fulminante (coma y muerte)

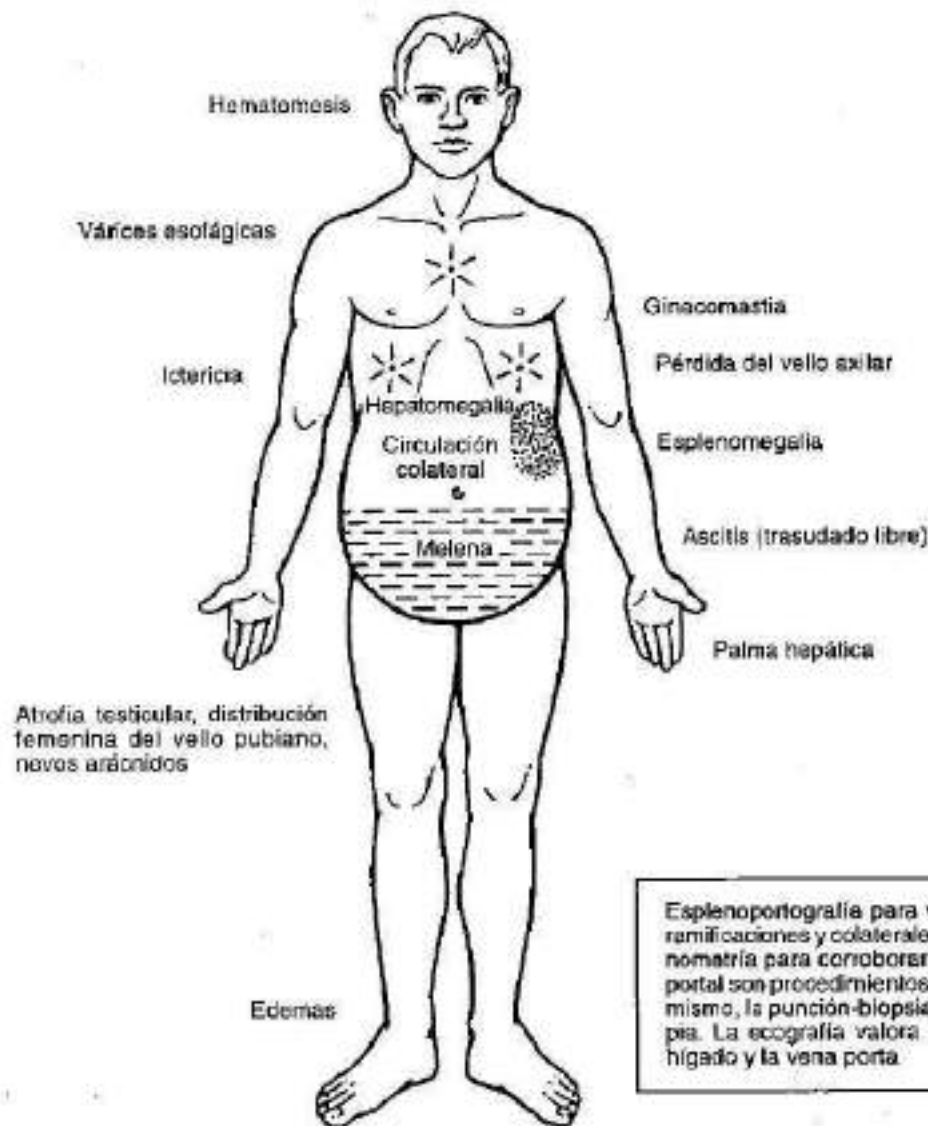
Colestásica (poca elevación de transaminasas). Suben FA, 5N y  $\gamma$ -glutamyltranspeptidasa. Prurito

Más de 6 meses de prolongación de la hepatitis: **cronicidad**. Transaminasas aumentadas, hepatoesplenomegalia, bilirubina normal o aumentada. Puedo haber signos de cirrosis compensada. El Ag HB<sub>e</sub> puede ser positivo. Gammaglobulina aumentada. Autoanticuerpos pueden ser positivos

Solicitar biopsia. Forma: a) **Hepatitis crónica persistente:** buen pronóstico. Curación total o parcial. Anatómopatológicamente, arquitectura lobulillar normal. No requiere tratamiento especial. b) **Crónica activa:** infiltración inflamatoria portal más zona periférica lobulillar. Necrosis más fibrosis. Finalmente, nódulos de regeneración

# CIRROSIS HEPATICA

Alteración de la arquitectura lobulillar, debida a necrosis de los hepatocitos, con fibrosis y nódulos de regeneración. Relativamente común, observable a cualquier edad, con mayor incidencia en hombres y alrededor de los 50 años



Esplenopografía para visualizar vena, ramificaciones y colaterales, y esplenonometría para corroborar la hipertensión portal son procedimientos muy útiles. Asimismo, la punción-biopsia y la laparoscopia. La ecografía valora el diámetro del hígado y la vena porta.

## ETIOLOGIA

Alcohol, hepatitis viral B (5 %), hemocromatosis, enfermedad de Wilson, tóxico-medicamentosa, de origen criptogenético, obstrucciones biliares, autoinmunitarias

## ORDENAMIENTO DE SIGNOS Y SINTOMAS

**Forma compensada:** manifestaciones inespecíficas (anorexia, náuseas o vómitos; dolorimiento epigástrico o en hipocostado derecho; constipación o diarrea). Parénquima hepático suficiente para cumplir funciones. Retención de BSF más del 10 %. Eritema palmar, nevos, hepatomegalia

**Forma descompensada:** parénquima hepático no suficiente para cumplir funciones. Signos y síntomas de hipertensión portal (circulación colateral, ascitis, várices esofágicas, melena, hematemesis, esplenomegalia). Signos y síntomas de insuficiencia hepática (ictericia, edemas, etc.)

## LABORATORIO

Inicialmente pocas alteraciones, puede haber discreta elevación de las transaminasas y de la gammaglobulina. Posteriormente, transaminasas más elevadas, disminución de la albúmina, con aumento de la gammaglobulina, aumento de la bilirrubina, disminución de factores protrombínicos, anemia, eventualmente hipersplenismo. En poshepatíticas, el AAg de superficie es positivo

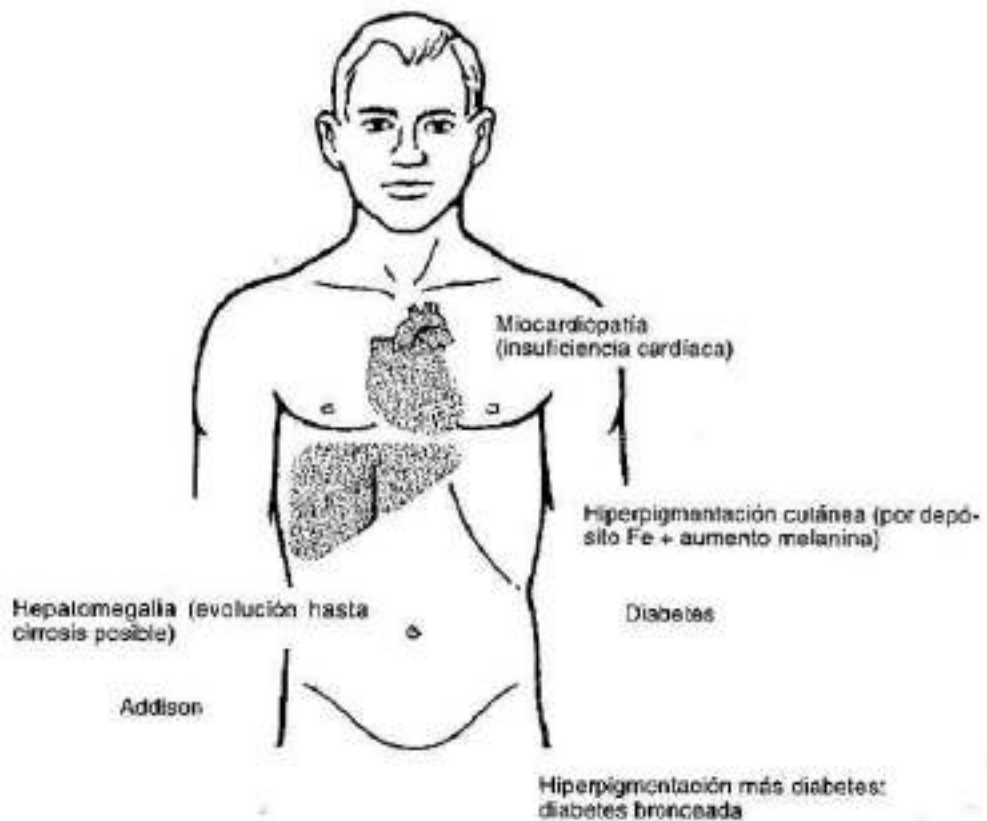
## EVOLUCION

Formas compensadas sobreviven hasta 8-10 años. Formas descompensadas, sobrevive mucho menor. Evolución a insuficiencia hepática, que puede llegar a ser severa con signos neurológicos de encefalopatía portal: aléteo, signo de la rueda dentada, aumento del amoníaco en sangre

# HEMOCROMATOSIS

Hepatopatía de evolución cirrótica, por alteraciones en el metabolismo del hierro. Depósitos de hierro en hígado, miocardio, piel, suprarrenal, testículo y páncreas. Riñón, eventualmente

Rara antes de la quinta década



## ETIOLOGIA

Primaria por mayor absorción intestinal de Fe

Secundaria por mayor administración

## TRATAMIENTO

En primarias, flebotomías; semanalmente, 500 ml de sangre hasta depauperación de reservas

Desteroxamina (quelante)

## LABORATORIO

Aumento de la ferronina  
Aumento saturación de siderofina  
Hemosiderinuria  
Biopsia hepática se tiñe para hierro

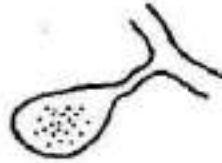
# LITIASIS BILIAR

## 1) FORMACION DE LOS CALCULOS



A) Etapa química

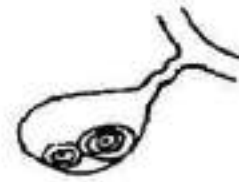Producción de bilis anormal, saturada de colesterol



B) Etapa física

Precipitación en cristales por factores condicionantes:

- Bacterias
- Reflujo del contenido intestinal
- Pigmentos o sales biliares anormales
- Mucoproteínas
- Cuerpos extraños



C) Etapa de crecimiento

Retención de los cristales en la vesícula que por aposición forman cálculos

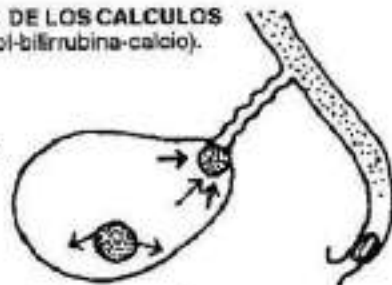
## 2) COMPOSICION PREDOMINANTE DE LOS CALCULOS

- a) Colesterol.
- b) Mixtos (colesterol-bilirrubina-calcio).
- c) Pigmentarios

## 3) FISIOPATOLOGIA

### Obstrucción del flujo vesicular

- Exclusión vesicular
- Estasis, edema, isquemia
- Infección
- COLECISTITIS**



Irritación e inflamación de la pared vesicular

### Obstrucción del flujo biliar

- Hipertensión biliar
- DOLOR**
- ictericia, estasis, infección, colangitis.

Entidad muy frecuente

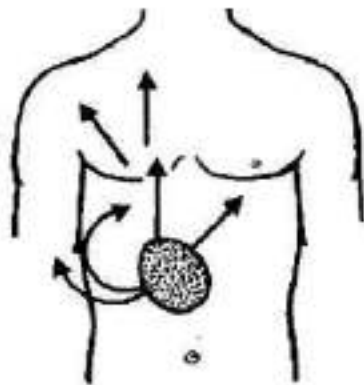
Relación Fem.: Masc. = 4:1

Factor condicionante: embarazo, obesidad

## SINTOMAS

El cólico hepático es el síntoma característico de la litiasis biliar, no obstante lo cual hay litiasis asintomáticas. La dispepsia llamada "biliar": intolerancia a comidas grasas, pesadez y somnolencia posprandial, distensión, eructos y flatulencia, ha sido considerada como síntoma importante, pero su frecuencia en trastornos funcionales y su persistencia después de la colecistectomía le han quitado jerarquía. Coluria, hipocolia, fiebre e ictericia pueden completar el cuadro, sugiriendo el diagnóstico.

El dolor cólico característico se localiza en el epigastrio e hipocondrio derecho. Se propaga a esternón, hemitórax derecho, flanco derecho y zona subescapular. A veces, base de cuello y hombro del mismo lado. Aparece de tres a cuatro horas después de una comida grasa o abundante; más frecuente de noche. Dura varias horas y se acompaña de náuseas y vómitos, y asimismo de hiperestesia en hipocondrio derecho o epigastrio. Leucocitosis

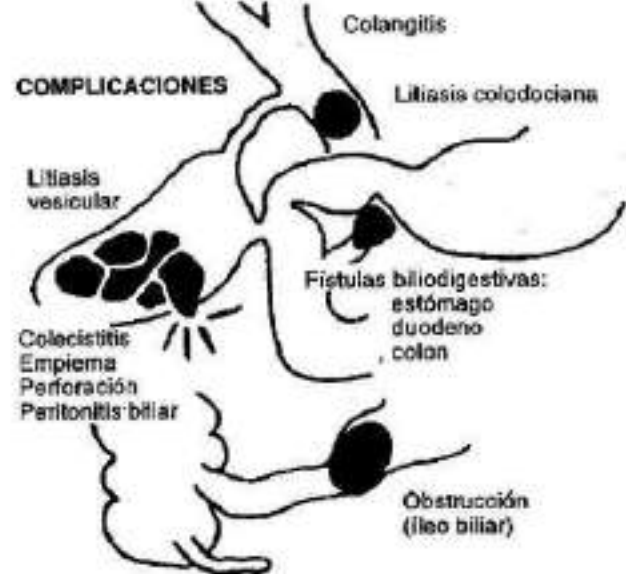


Localización y proyección del cólico hepático

## DIAGNOSTICO RADIOLOGICO

Visualización de cálculos en la placa simple o con contraste colecistográfico. Vesícula excluida en forma repetida a la prueba oral o endovenosa. **Ecografía, muy útil para el diagnóstico**

## COMPLICACIONES



## DIAGNOSTICO DIFERENCIAL

Úlcera péptica: alivio por alcalinos. **Colon espástico**. Diarreas, constipación. Alivio por defecación. **Cólico renal**: irradiación descendente. Hematuria. **Cólicos intestinales**: peri o infraumbilicales. **Infarto miocárdico**: electrocardiograma. **Cáncer cabeza páncreas**: ictericia progresiva con vesícula grande (ley de Courvoisier). **Ictericia parenquimatosa** (ver cuadro de Ictericias). La localización del dolor, en el caso de la litiasis biliar, y la hipersensibilidad en el hipocondrio derecho con irradiación a la región infraescapular favorecen el diagnóstico

# COLECISTITIS CRONICA

Una causa tan frecuente de dispepsia como la gastritis crónica y las úlceras gastroduodenales

## Manifestaciones de las colecistitis

### COLICO BILIAR AGUDO

Dolor violento epigástrico propagado al margen costal derecho, al ángulo de la escápula, a veces al hombro, con inquietud, náuseas, vómitos, sensación de frío y sudor profuso  
Fiebre  
Habitualmente de noche, vesícula biliar dolorosa a la presión, más frecuente en mujeres, puede aparecer ictericia

### DISPEPSIA VESICULAR

Malestar o dolor epigástrico. Náuseas con los alimentos grasos, en ayunas o provocadas por la palpación vesicular. A veces, acidez o hambre dolorosa, pero sin el ritmo diario ni la periodicidad de la úlcera gastroduodenal; no siempre calma con la ingestión de alimentos alcalinos

Eructos y flatulencia son comunes

Ictericia  
(ocasionalmente)

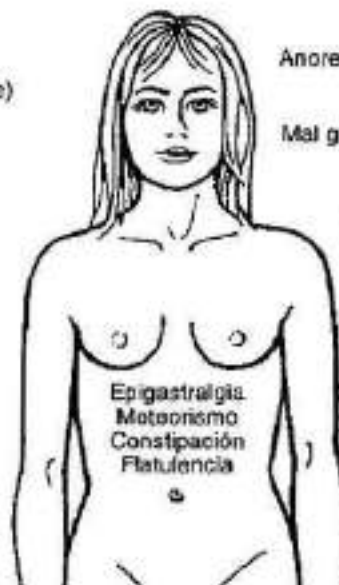
Anorexia

Mal gusto en la boca

Adelgazamiento  
(ocasionalmente)

### SIGNO DE MURPHY

(No se conforme con buscarlo en decúbito dorsal, búsquelo también con el paciente sentado e inclinado hacia adelante)



### DISPEPSIA

Sensación de plenitud gástrica  
Náuseas  
Eructos

Vómitos (ocasionalmente)

Diarrea posprandial (ocasionalmente)

### ETIOLOGIA

Cálculos  
Infecciones por vía  
hematógica, linfática  
(apendicitis) o duodenal  
Distonía neurovegetativa

### COLECISTOGRAFIA

Solicite una prueba de relleno y de evacuación  
Estudie posición, forma, tamaño y linte (concentración y evacuación de la vesícula)  
Observe si hay sombras negativas (cálculos)

### ECOGRAFIA ABDOMINAL

Representación de los cálculos (intensa reflexión del eco en la cavidad de la vesícula, con sombras sin eco situadas detrás de los cálculos; movilidad de los cálculos según la posición corporal)

### COMPLICACIONES

Obstrucción del colédoco (ictericia mecánica), angiolcolitis, abscesos, insuficiencia hepática, cirrosis hepática, poricolectistitis, vesícula en frambuesa, periducenitis, pancreatitis, fistulas biliares al duodeno o colon

El 10 % de los adultos tienen cálculos biliares pero no tienen síntomas. Las mujeres, después de los sesenta años, casi todas

# SINDROME COLEDOCIANO

Cuadro clínico debido a la obstrucción total o parcial de las vías biliares

## ETIOLOGIA

Litiasis coledociana  
Cáncer de cabeza de páncreas  
Tumores de vías biliares o región Vateriana  
Parasitosis  
Disquinesias (hipertonía del Oddi)  
Lesiones quirúrgicas  
Colangitis esclerosante, raramente

## SEMILOGIA FUNDAMENTAL

Ictericia  
Aumento bilirrubina D. e I.  
Coluria, hipocolia o acolia  
Aumento de fosfatasa alcalina, 5-nucleotidasa y  $\gamma$ -glutamyltranspeptidasa  
Colesterol aumentado  
Prurito frecuente  
Fiebre bilioséptica, aparición y desaparición brusca por agregado de infecciones (colangitis)

## DIAGNOSTICO

**Litiasis coledociana.** Cálculos provienen de vesícula, excepcionalmente se forman en vía biliar. Cólico hepático con náuseas y vómitos (70 %). Ictericia con oscilaciones (50 %), que se intensifica luego del dolor. Colangitis. Leucocitosis. Sondeo duodenal: bilis concentrada más cristales de colesterol. Colangiografía endovenosa, fuera del período icterico, muestra colédoco dilatado con cálculos en su interior.  
**Cáncer cabeza páncreas.** Dolor epigástrico y de hipocondrio derecho propagado al dorso, que decrece con la enfermedad. Anorexia, dispepsia, pérdida de peso, ictericia progresiva, que no remite. Hepatomegalia (60-80 %). Vesícula palpable (50 %). Son procedimientos útiles la seriada gastroduodenal, test de secretina (disminución del volumen de secreción), citología del jugo duodenal (células neoplásicas 70 %), arteriografía, centellografía y tomografía.  
**Tumores de vías biliares.** De la encrucijada, del hepático o colédoco. Dolor puede existir en hipocondrio derecho propagado a espalda. Anorexia, pérdida de peso, ictericia progresiva. Colangitis. Vesícula palpable en tumores de la encrucijada cístico-colédoco y del colédoco (20 %). Colangiografía transparietohepática es útil y diagnóstica.  
**Tumores de la región Vateriana.** Derivados del colédoco distal. Wirsung terminal o mucosa papiloduodenal. Ictericia obstructiva que puede mejorar por necrosis del tumor con pasaje de bilis a duodeno. Vesícula palpable (puede faltar en un 38 %). Colangitis. Sondeo duodenal muestra sangre. Células neoplásicas positivas en el mismo. Rx del marco duodenal: defecto de relleno, anomalías.  
**Parasitosis.** *Ascaris* más frecuente en niños. Colangiografía endovenosa dibuja el parásito. *Tenia echinococcus*: quiste abierto en vías biliares.  
**Hipertonía Oddi.** Diagnóstico por exclusión. Cólicos más Rx normal de vías biliares

## ECOGRAFIA ABDOMINAL

La ecografía abdominal valora las características paralelas y el contenido de la vesícula biliar, la vía extrahepática, y el diámetro y la vía excretora del páncreas. Indispensable, hoy en día, para el diagnóstico



# PANCREATITIS AGUDA

I. Pancreatitis aguda. II. Pancreatitis aguda recidivante

## ETIOPATOGENIA

- 1) Biliar
- 2) Alcohólica
- 3) Hiperfunción del ganglio pancreático (antro-duodeno-yeyunal)
- 4) Idiopática
- 5) Postraumática
- 6) Infecciosa
- 7) Endocrina
- 8) Metabólica
- 9) Hereditaria familiar

## SINTOMATOLOGÍA

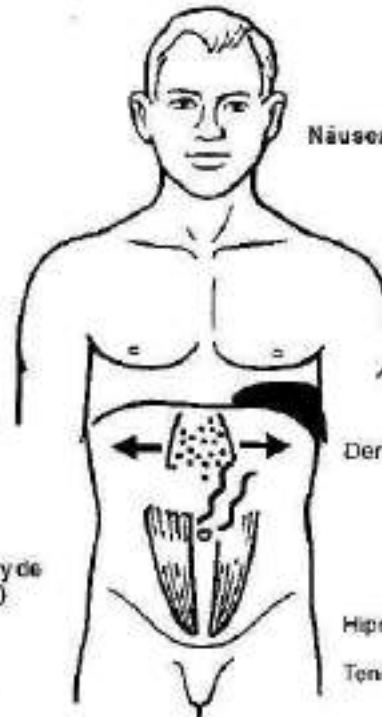
### Fiebre

Taquicardia, disnea

Ictericia

(Coloración violácea periumbilical y de los flancos; formas hemorrágicas)

Distensión abdominal



Náuseas y vómitos

Shock

Derrame pleural

Dolor (súbito epigástrico)

Íleo

Hiperestesia cutánea

Tensión y defensa muscular aumentadas

Predominante:  
Origen biliar  
Sexo femenino

## LABORATORIO

Bilirrubina y TGO ↑  
Fosfatasa alcalina y LDH ↑  
Calcemia (3er. día) ↓

Amlasemia ↑  
Amilasuria ↑  
Amilasa en líquido peritoneal ↑  
Lipasa en suero y orina ↑  
Glucemia ↓  
Cociente de depuración amilasa-creatinina > 5,5 %

## RADIOLOGÍA

Íleo - Asa centinela - Derrame pleural  
Sudoquiste y absceso: tomografía computada

## PRONOSTICO

### Criterios de Ranson

En la admisión	En las primeras 48 horas
Edad > 55 años	Ca < 8 mg %
Glucemia > 200 mg %	Pa O <sub>2</sub> < 65 mm Hg
Leucocitosis > 16.000/mm <sup>3</sup>	Déficit de EB > 4 mEq/l
LDH > 350 UI/l	Urea elevada
TGO > 250 U	Caida del hematócrito > 10 puntos
	Secuestro de líquido > 6 l

La mortalidad es menor del 3 % si están presentes menos de tres rasgos clínicos y es mayor del 60 % si hay tres o más de tres

## DIAGNOSTICO DIFERENCIAL

Colocistitis aguda, úlcera perforada, obstrucción intestinal, apendicitis, peritonitis, infarto de miocardio, embarazo ectópico, pleuroneumopatías agudas, cólico renal, aneurisma disecante de la aorta

## COMPLICACIONES

Necrosis pancreática, supuración, abscesos, sudoquistes. Hemorragia peritoneal. Shock. Insuficiencia renal en ausencia de shock

## TRATAMIENTO

**Médico.** Reposo de la glándula. Ayuno completo con sonda nasogástrica permanente y aspiración (anular el reflejo antral). Antiácidos. Calmar el dolor con analgésicos comunes o derivados opiáceos. Tratar el shock. Mantener el equilibrio del medio interno. Alimentación parenteral. Antienzimas (Trasytol). Antibióticos. Reservar el tratamiento quirúrgico para las complicaciones: obstrucción de la vía biliar, tratamiento del absceso o sudoquiste pancreático, y cuando el diagnóstico no es claro y el paciente evoluciona al abdomen agudo

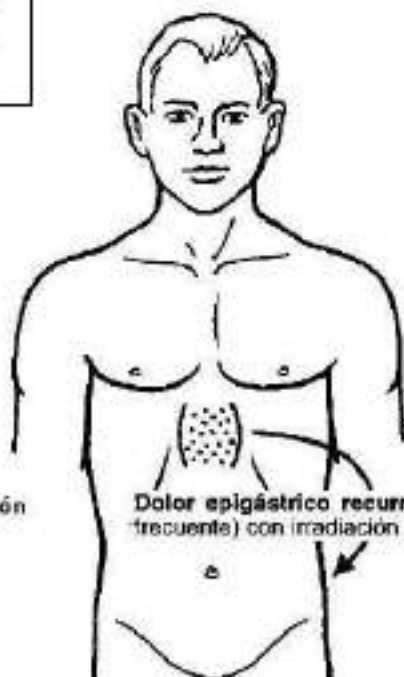
# PANCREATITIS CRONICA

## ETIOLOGIA

Alcohólica (ingestión de más de 100 g/día + comidas hipergreas llevan a precipitación de material proteico y calcio en conductos excretores). La más común  
Secundaria a oclitis o litiasis coledociana  
Idiopática (30 %)

Episodios repetidos similares a los de pancreatitis aguda, pero poco intensos; aumento transitorio de amilasa y lipasa en su transcurso, pero poco manifiesto

Investigue hiperparatiroidismo o hiperlipidemias



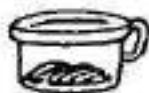Ictericia obstructiva por compresión

Ocasionalmente diabetes manifiesta o latente

Dolor epigástrico recurrente (permanente poco frecuente) con irradiación lumbar izquierda

## Estatorrea

(heces abundantes, grasosas, con fibras musculares sin digerir)



-Rx: Calcificaciones pancreáticas

-Ecografía y wirsunografía: alteración del conducto

Test más útil: el de la secretina. Investigue especialmente concentración de bicarbonato. Este siempre se halla bajo (normal: 90 mEq/kg de peso)

## TRATAMIENTO

Dieta hipograsa, no alcohol; anticolinérgicos, suplementos pancreáticos (3-4 g/día bucal). Eventualmente: quirúrgico

# SINDROME DE ZOLLINGER-ELLISON

(Tumor ulcerogénico del páncreas)

Adenoma del páncreas que libera gastrina y produce úlceras digestivas localizadas preferentemente en el duodeno

El 10 % de las úlceras pépticas pueden tener este origen

## ANATOMIA PATOLOGICA

Adenoma pequeño  
Crecimiento lento  
Múltiple origen (55 %)  
Maligno (62 %)  
Benigno (38 %)

## FISIOPATOLOGIA

Acción de la hormona pancreática gastrina: aumenta el volumen y la acidez del jugo gástrico. Estimula la motilidad del intestino delgado

El síndrome de Zollinger-Ellison coexiste con una adenomatosis poliglandular en el 10 % de los enfermos. Paratiroides (8 %). Hipófisis, suprarrenal (2 %)

## MANIFESTACIONES CLINICAS

Dolor intenso (90 %)  
Deshidratación (diarrea) (62 %)  
Hemorragia (45 %)  
Perforación (44 %)  
Obstrucción (23 %)

## MANIFESTACIONES RADIOLOGICAS

Úlcera en el bulbo duodenal (frecuente)  
Úlcera por debajo del bulbo (característica)  
Úlcera en el yeyuno (patognomónica)  
Hipermotilidad yeyunal. Estómago y duodeno dilatados e hipotónicos. Rara vez la úlcera está en el estómago

## CRITERIO DIAGNOSTICO

En todo enfermo con síndrome ulceroso intratable (dolor, hemorragias), con úlcera localizada por debajo del bulbo duodenal y con episodios de diarrea, debe efectuarse el estudio químico de la secreción gástrica

## DIAGNOSTICO BIOQUIMICO

Volumen de jugo gástrico > de 1000 ml en 12 hs. Acido HCl libre > de 100 mEq en 12 hs. o de 15 mEq/h. La histamina no aumenta la secreción gástrica en un 25 % del volumen de la secreción basal. **Aumento de la gastrinemia**

**TRATAMIENTO:** gastrectomía total



## SEMILOGIA DEL RIÑÓN\*

El método a seguir cuando se sospeche una afección renal es el siguiente.

### Síntomas

**Dolor.** *Tipos:* 1) cólico, el más frecuente, por distensión de la pelvis o del uréter como consecuencia de un obstáculo en el trayecto de la orina (cálculos, coágulos, estenosis); su localización es lumbosacra, se irradia a los flancos, genitales y regiones pudendas; aparece espontáneamente o después de movimientos corporales (migración de un cálculo); es de carácter lancinante o tipo retortijón, muy intenso; se experimenta la sensación de expulsar algo; es intermitente en cuanto a su intensidad; dura de minutos a horas; los enfermos flexionan las piernas y se mueven; 2) capsular, por distensión de la cápsula renal (tumor, inflamación, hidronefrosis); su localización es lumbosacra, como el anterior, pero se irradia menos; es sordo, profundo y de intensidad leve a moderada, que aumenta en ciertas posiciones (de pie); es persistente. *Importante:* antes de diagnosticar dolor renal deben descartarse los dolores de otros orígenes (músculos lumbares, columna vertebral, vesícula biliar, colon, apéndice).

**Polaquiuria.** Es el aumento de la frecuencia de las micciones, que por lo general son de volumen reducido y se acompañan de necesidad imperiosa. Constituye un síntoma común a la mayoría de las afecciones genitourinarias (cistitis, compresiones vesicales, pielonefritis).

**Disuria.** Es la dificultad para orinar manifestada por la disminución de la fuerza del chorro, por cambios en su forma o por retardo en la iniciación. No es un síntoma de enfermedad renal sino de trastorno en las vías urinarias inferiores (próstata, vejiga, uretra).

**Poliuria.** Se habla de poliuria cuando el volumen de orina emitida es superior a 1.500 ml en las 24 hs. *Tipos:* 1) poliuria fisiológica o circunstancial, por ingestión exagerada de líquidos, emociones; 2) poliuria patológica: a) por insuficiencia renal (pérdida de la capacidad para concentrar); b) por la ne-

cesidad de aumentar el volumen de orina para eliminar ciertas sustancias (diabetes sacarina); c) por alteraciones en la neurohipófisis (diabetes insípida), y d) por resorción de edemas (diuréticos).

**Oliguria. Anuria.** Es la emisión de menos de 500 ml o la supresión total de orina en 24 hs., respectivamente. Las causas pueden ser tres: 1) prerrenal, por aporte insuficiente de líquido al riñón (deshidratación, hemorragia intensa, colapso, insuficiencia cardíaca grave); 2) renal, por destrucción o anulación de gran número de nefrones (necrosis tubular aguda, etc.), y 3) posrenal, por obstrucción de la pelvis o de los uréteres (cálculos, tumores, etc.). *Importante:* antes de diagnosticar oliguria o anuria es necesario descartar la retención de orina en la vejiga.

**Nicturia.** El adulto normal orina más de día que de noche, en relación de 2/1 a 4/1; cuando esta relación se pierde o se invierte, existe nicturia. Las causas pueden ser tres: a) manifestación de una insuficiencia renal (nocturia); b) consecuencia de la poliuria o polaquiuria, y c) resorción de edemas (insuficiencia cardíaca).

**Enuresis.** Es la micción nocturna e involuntaria que ocurre durante el sueño en los niños mayores de tres años: a) por causas psíquicas; b) por alteraciones en la vejiga o uretra posterior o uréteres terminales (reflujos).

### Cambios en el color de la orina

La orina normal es de color ámbar pálido, la orina concentrada es de color caoba y la diluida se parece al agua.

**Hematuria (macrohematuria).** Es la coloración rojiza de la orina por la presencia de sangre fresca o transformada; la intensidad del color depende de la cantidad de sangre disuelta. La sangre proviene de un nivel alto (A) o bajo (B). A, causas: 1) hemáticas (púrpura, anticoagulantes, hemofilia); 2) renales (nefritis, tumores, tuberculosis, hidronefrosis); 3) pielocaliciales (pielonefritis, litiasis, tumores); 4) uréter superior (litiasis). Estas hematurias altas son totales, desde el principio al fin de la micción; las hemáticas y las renales se caracterizan por un color pardo oscuro, a causa de la transformación de la he-

\* Dres. Osvaldo Fastinoni y David Gotlieb.

moglobina en hematina ácida al pasar por la porción inicial del nefrón, y por la presencia de cilindros hemáticos. *B.* causas: 1) en uréter inferior o vejiga (litiasis, cistitis, tumores); 2) en uretra posterior (prostatitis, adenoma prostático). Estas hematurias bajas son siempre parciales, del principio o del fin de la micción, y con frecuencia se encuentran coágulos.

Para reconocer el origen de una hematuria es útil la prueba de los tres vasos: se recoge la micción completa, la porción inicial en el primer vaso, la porción media en el segundo y la final en el tercero; si la hematuria aparece en el primer vaso es uretral, si se presenta en el tercero es vesical y si se manifiesta en todos los vasos es renal.

**Hemoglobinuria.** Es la eliminación de hemoglobina pura, sin glóbulos rojos, que confiere a la orina un color rojizo sanguinolento por la presencia de oxihemoglobina, o rojizo oscuro cuando es metahemoglobina (orina ácida). La investigación se realiza mediante las pruebas químicas y la espectroscopia. La hemoglobinuria se acompaña de proteinuria y cilindruria, pero no hay eritrocitos en el sedimento.

La hemoglobinuria puede aparecer en todos los procesos hemolíticos intensos (después de una transfusión sanguínea incompatible, en intoxicaciones, en quemaduras extensas, en ejercicios físicos violentos, en las anemias hemolíticas, por la presencia de crioaglutininas, por sensibilidad de los eritrocitos a la acidez plasmática).

**Falsa hematuria.** La eliminación de ciertas sustancias confiere a la orina un color parecido al de la sangre (santonina, Piramidón, antipirina, fenolftaleína). Siempre que existan dudas sobre si el color rojizo se debe a la presencia de sangre, es necesario efectuar un sedimento de orina o una reacción con bendicina.

**Otros cambios en el color.** La orina puede adquirir diversos colores por la eliminación de determinadas sustancias: orina amarillo-verdosa (bilirrubina); amarillo-naranja (urobilina); azulada (azul de metileno, quinina); negra (alcaptonuria, melanuria, ácido fénico).

**Cambios en el aspecto de la orina.** La orina normal es de aspecto límpido, pero se enturbia por la eliminación excesiva de ciertos cristales (uratos, fosfatos), como también por piuria, lipuria, quiluria o por la fermentación de bacterias.

### Cambios en el olor de la orina

El olor normal de la orina es sui géneris y tanto más pronunciado cuanto más concentrada. Las infecciones urinarias producen su fermentación, que da un olor amoniacal. Los espárragos, la coliflor, las cebollas y algunas drogas como la trementina determinan un olor característico fuerte y picante.

El olor de las orinas con acetona es parecido al de la manzana. Las orinas con proteínas alteradas, como en el cáncer infectado de vejiga, despiden un olor nauseabundo.

**Edema.** Es una manifestación importante y frecuente en las nefropatías, y a veces la primera que advierte el enfermo. El edema es generalizado y bilateral, comienza en los tobillos (vespertino) o en los párpados (matutino), y es pálido, blando y frío.

### Inspección

Es de poca utilidad en la semiología del riñón. En las personas delgadas, las grandes hidronefrosis o los riñones poliquísticos de gran tamaño pueden resultar perceptibles en la pared abdominal. Los procesos inflamatorios graves de la celda renal pueden determinar tumefacción de la piel de la región lumbar.

### Palpación

En las personas longilíneas, sobre todo mujeres delgadas y con buena relajación de la pared abdominal, en condiciones normales sólo puede palparse el polo inferior del riñón derecho. La palpación tiene por finalidad estudiar la forma, tamaño, situación, posición, estado de la superficie, consistencia, sensibilidad y movilidad renal. La forma se modifica por causa de tumores sólidos o líquidos. El aumento del tamaño puede ser: sin modificación de la forma, bilateral (riñón poliquístico, amiloidosis) o unilateral (hipertrofia compensadora, tumor), o con modificación de la forma (adenocarcinoma, tumor de Wilms, hidronefrosis, quiste único). La situación del riñón cambia cuando por alguna causa (multiparidad, adelgazamiento) el órgano sale parcialmente o totalmente de su celda (ptosis), o cuando por algún factor congénito nunca llegó a ocuparla (ectopia). La posición del riñón contribuye a veces a distinguir una ptosis de una ectopia; en la ptosis el hilio se orienta hacia arriba, en tanto que en la ectopia se halla en posición normal. La superficie de un riñón normal es lisa, e irregular en algunas nefropatías (carcinoma, riñón poliquístico). La sensibilidad del órgano normal a la palpación se manifiesta por una leve sensación dolorosa, que puede aumentar por cualquier proceso que distienda, inflame o destruya la cápsula renal. La consistencia del riñón normal es firme y elástica; los tumores sólidos (carcinoma, Wilms) son de consistencia dura, y los tumores líquidos (hidronefrosis, quistes), de consistencia blanda o fluctuante. La movilidad es una condición que contribuye mucho al reconocimiento del órgano y sus tumores. El riñón tiene movilidad respiratoria, desciende en la inspiración y asciende en la espiración, pero se lo puede retener. El hígado y sus tumo-